

RECOMMANDATIONS IMPORTANTES A LIRE POUR ACTIVER LES REMBOURSEMENTS ET EVITER LES REJETS

Conditions générales :

Le cadre réservé à l'adhérent doit être dûment renseigné.
Le cadre réservé au médecin doit être renseigné par le praticien lui-même notamment la nature de la maladie.
La validité de la feuille de soins est limitée à 3 mois à compter de la première consultation.
L'entente préalable est exigée pour toute hospitalisation médicale, chirurgicale, soins dentaires spéciaux, extractions multiples, parodontie orthodontie, prothèses dentaires, prothèses auditives ou orthopédiques ainsi que pour tous les actes effectués en série.
En cas d'accident, une déclaration précisant les causes et circonstances de l'accident est à joindre à la feuille de soins.

Pharmacie :

Les vignettes des médicaments doivent être obligatoirement jointes aux ordonnances.
Pour les médicaments sans vignettes une facture de la pharmacie doit être jointe.

Radiologie et Biologie :

La facture ainsi qu'une copie des résultats des analyses ou du compte rendu (sous pli confidentiel) doivent être jointes à l'ordonnance médicale pour toute demande de remboursement.
Un pli confidentiel du médecin prescripteur des analyses ou radios peut être demandé par le médecin conseil de la mutuelle.

Optique :

L'ordonnance du médecin prescripteur et la facture de l'opticien sont à joindre à la feuille de soins.

Rééducation :

L'entente préalable renseignée par le médecin prescripteur est exigée avant le début des séances de rééducations.
Pour le remboursement, la facture et le calendrier des séances effectuées sont à joindre à la feuille de soins.

Dentaire :

En cas de prothèses ou de traitement canalaires, l'accord préalable renseigné sur la feuille de soins est obligatoire avant le début de traitement.
La facture doit être jointe à la feuille de soins pour toute demande de remboursement.
La radio-après soins est obligatoire en cas de prothèses ou de traitement canalaires.

Maladie et Affection Longue Durée ALD et ALC :

La déclaration de maladie chronique doit être renseignée par le médecin prescripteur et renouvelée tous les 6 mois.

Adresses Mails utiles

Réclamation : contact@mupras.com
Prise en charge : pec@mupras.com
Adhésion et changement de statut : adhesion@mupras.com

MUPRAS garantit le respect de la loi n° 09-08 relative à la protection des personnes physiques à l'égard du traitement des données à caractère personnel.

MUPRAS : Centre Allal Ben Abdellah - 6ème Etage Angle Rue Mohamed Fakir et Rue Allal Ben Abdellah - Quartier de l'Horloge
Casablanca 20000 - Tél. : 05 22 20 45 45 (LG) - Fax : 05 22 22 78 18 - www.mupras.com



14484

Déclaration de Maladie : N° P19- 0023645

Maladie Dentaire Optique Autres

Cadre réservé à l'adhérent (e)

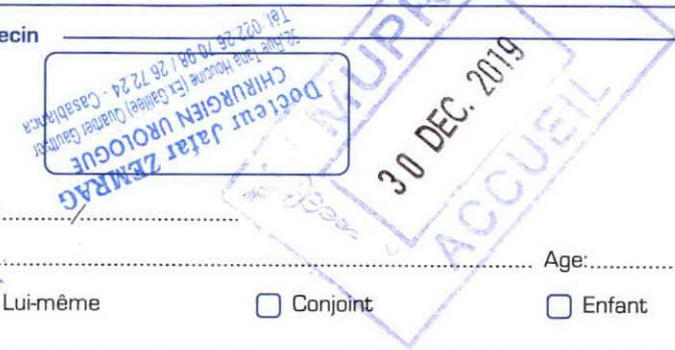Matricule : 1790 Société : RAM
 Actif Pensionné(e) Autre :
Nom & Prénom : Hamilton Bendacoud Date de naissance : 1959
Adresse : Daroua H3a Al wafa
Tél. : 0808548868 Total des frais engagés : 10.231 DH Dhs

Cadre réservé au Médecin


Cachet du médecin :
Date de consultation :
Nom et prénom du malade : Age :
Lien de parenté : Lui-même Conjoint Enfant
Nature de la maladie :
En cas d'accident préciser les causes et circonstances :
Dans le cas où la maladie aurait un caractère confidentiel, communiquer les renseignements sous pli confidentiel à l'attention du médecin conseil de la Mutuelle.

J'atteste sur l'honneur l'exactitude des renseignements portés sur la présente déclaration. Je déclare avoir pris connaissance de la clause relative à la protection des données personnelles.

Fait à : Casablanca Le : 02 / 01 / 2020
Signature de l'adhérent(e) :




RELEVÉ DES FRAIS ET HONORAIRES

Dates des Actes	Natures des Actes	Nombre et Coefficient	Montant détaillé des Honoraires	Cachet et signature du Médecin attestant le Paiement des Actes
01.12.19		2	GTS	 Dr. Jalal Zmiras CHIRURGIEN UROLOGUE 25 Rue Pasteur Quartier Oasis Casablanca - Maroc 20000-953 Tél: 05 22 26 70 98 / 26 72 24 Fax: 05 22 26 70 98
11.12.19	soin	Facture		

EXECUTION DES ORDONNANCES

Cachet du Pharmacien ou du Fournisseur	Date	Montant de la Facture
 Pharmacie Anoual N° 3 Allée du Lion Casablanca - Maroc 20000-953 Tél: 05 22 26 52 04 Fax: 05 22 26 52 04	19/12/19	553,00
 Pharmacie Yacoub El Mansour 65 Bd Nécro El Mansour Casablanca - Maroc 20000-953 Tél: 05 22 26 52 04 Fax: 05 22 26 52 04	20/12/19	428,00

ANALYSES - RADIOGRAPHIES

Cachet et signature du Laboratoire et du Radiologue	Date	Désignation des Coefficients	Montant des Honoraires
 Dr. El. S. Subssi 21, Rue de l'Indépendance Casablanca - Maroc 20000-953 Tél: 05 22 20 34 27 Fax: 05 22 20 34 27	17/12/19	2000	2000 dh
	11/12/19	1090	1200,00
	19/12/19	2300	3000 dh

AUXILIAIRES MEDICAUX

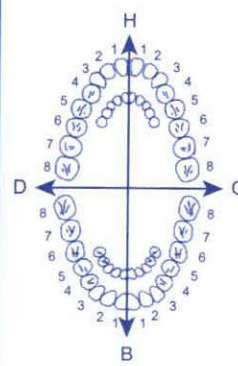
Cachet et signature du Praticien	Date des Soins	Nombre				Montant détaillé des Honoraires
		A M	PC	IM	IV	

RELEVÉ DES FRAIS ET HONORAIRES

Le praticien est prié de préciser la dent traitée, l'acte pratiqué en indiquant la nature des soins.

Important :

Veuillez joindre les radiographies en cas de prothèses ou de traitement canaux, ainsi que le bilan de l'OD

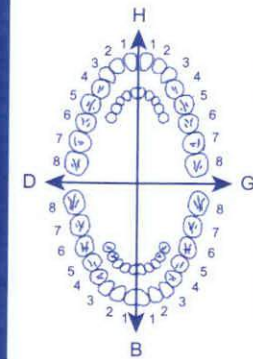
SOINS DENTAIRES	Dents Traitées	Nature des Soins	Coefficient	
				Coefficient DES TRAVAUX
				MONTANTS DES SOINS
				DEBUT D'EXECUTION
				FIN D'EXECUTION

O.D.F PROTHESES DENTAIRES

DETERMINATION DU COEFFICIENT MASTICATOIRE

H		G	
25533412	21433552	00000000	00000000
00000000	00000000	00000000	00000000
00000000	00000000	00000000	00000000
35533411	11433553		
B			

(Création, remont, adjonction)
Fonctionnel, Thérapeutique, nécessaire à la profession



Coefficient DES TRAVAUX

MONTANTS DES SOINS

DATE DU DEVIS

DATE DE L'EXECUTION

VISA ET CACHET DU PRATICIEN ATTESTANT LE DEVIS

VISA ET CACHET DU PRATICIEN ATTESTANT L'EXECUTION

Docteur Jafar ZEMRAG
Chirurgien Urologue

Ancien Interne des Hôpitaux de Nancy
Ancien Assistant - Chef de Clinique
Membre de l'Association Française d'Urologie

Maladie, Endoscopie et Chirurgie des Reins
et des Voies Génito Urinaires
Lithotripte Extracorporelle - Greffes Rénales
Echographie - Circoncision - Andrologie
Montages Vasculaires pour Hémodialyse

الدكتور جعفر زمراك
جراحة المسالك البولية و التناسلية

خريج كلية ننسي (فرنسا)
رئيس سابقا لمصلحة جراحة الكلية
والمسالك البولية بالمستشفى الجامعي بننسي
عضو الجمعية الفرنسية لجراحة المسالك البولية
أمراض جراحة و الفحص الداخلي للمسالك البولية و التناسلية
عقم عند الرجال. زرع الكلية. طهارة الأطفال

Casablanca, le 20 / 12 / 19

478,00
Bicalutamide 50 mg
et Prostatex 10
1/5



Mme BENNIS Zineb
PHARMACIE YACOUB EL MANSOUR
83 - 85 Bd Yacoub El Mansour
Tél.: 05 22 26 52 04 - Casablanca

Tel.: 0522 26 70 98 / 05 22 26 72 24
Casablanca
Dr. Gauthier
HIRURGIE UROLOGUE
Docteur Jafar ZEMRAG

LOT: GJ80834
PER: 06-2020
COOPER PHARMA
PPV: 478,00 DH

Température de conservation: pas 25°C
Utilisation: e des enfants
Attention: l'ampoule figurant sur

Docteur Jafar ZEMRAG
Chirurgien Urologue

Ancien Interne des Hôpitaux de Nancy
Ancien Assistant - Chef de Clinique
Membre de l'Association Française d'Urologie

Maladie, Endoscopie et Chirurgie des Reins
et des Voies Génito Urinaires
Lithotripte Extracorporelle - Greffes Rénales
Echographie - Circoncision - Andrologie
Montages Vasculaires pour Hémodialyse

الدكتور جعفر زمراك
جراحة المسالك البولية و التناسلية

خريج كلية ننسي (فرنسا)
رئيس سابقا لمصلحة جراحة الكلية
والمسالك البولية بالمستشفى الجامعي بننسي
عضو الجمعية الفرنسية لجراحة المسالك البولية
أمراض جراحة و الفحص الداخلي للمسالك البولية و التناسلية
عقم عند الرجال. زرع الكلية. طهارة الأطفال

Casablanca, le

Dr. Jafar ZEMRAG

Dr. Jafar ZEMRAG

Docteur Jafar ZEMRAG
CHIRURGIEN UROLOGUE
52, Rue Taha Houcine (ex Gallilé) Qt. Gauthier
Casablanca
Tél. 05 22 26 70 98 / 05 22 26 72 24

ALHAYAT OASIS CLINIC

Clinique Multidisciplinaire
29 Rue Rostand, Quartier Oasis-Casablanca
TEL: 0522.999.444 / FAX : 0522.254.613 OU 254.504

F A C T U R E

N° 3 112 / 2019 du 11/12/2019

Nom patient : **HAMLOU BENDAOU**

Entrée 11/12/2019

Prise en charge **PAYANTS**

Sortie 11/12/2019

	Nombre	Letre Clé	Prix Unitaire	Montant
PRESTATIONS				
FORFAIT BIOPSIE PROSTATIQUE	1,00		3 000,00	3 000,00
			Sous-Total	3 000,00

Arrêtée la présente facture à la somme de :

TROIS MILLE DIRHAMS

Total

3 000,00

Immatriculation

N° prise en charge :

مصحة الحياة الواريس
AL HAYAT OASIS CLINIC
N° INPE 090061953
29 Rue Rostand Quartier Oasis
Casablanca T. 0522 999 444

مصحة الحياة الواريس
AL HAYAT OASIS CLINIC
N° INPE 090061953
29 Rue Rostand Quartier Oasis
Casablanca T. 0522 999 444
de règlement
en espèce

Notre compte bancaire.....

Pte N°34754061 - Compte N°013780010950019290017148 BMCI HASSAN 2
CNSS 4233739 I.F 15223795 Tél: 0522 999 444 Fax: 0522 254 613 ICE001598208000095

ALHAYAT OASIS CLINIC

Clinique Multidisciplinaire

29 Rue Rostand, Quartier Oasis-Casablanca

TEL: 0522.999.444 / FAX : 0522.254.613 C

I.C.E 001598208000095

CASABLANCA

BILLET DE SORTIE

Nom du patient : Mr HAMLOU BENDAOU		
Chambre : BOX4		
Médecin traitant	ZEMRAG JAFAR	
Prise en charge	PAYANT	
Date entrée	11/12/2019	
Date sortie	11/12/2019	09:03
Le caissier	L'infirmier	Le major

مصحة الواريسين
AL HAYAT OASIS CLINIC
N° INPE 090061953
29 Rue Rostand Quartier Oasis
Casablanca Tél: +212 0522 999 444

Docteur Jafar ZEMTAG
Chirurgien Urologue

Ancien Interne des Hôpitaux de Nancy
Ancien Assistant - Chef de Clinique
Membre de l'Association Française d'Urologie
Maladie, Endoscopie et Chirurgie des Reins
et des Voies Génito Urinaires
Lithotripte Extracorporelle - Greffes Rénales
Echographie - Circoncision - Andrologie
Montages Vasculaires pour Hémodialyse

الدكتور جعفر زمراكي
جراحة المسالك البولية والتناسلية

خريج كلية تنسي (فرنسا)
رئيس سابقا لمصلحة جراحة الكلية
والمسالك البولية بالمستشفى الجامعي بننسي
عضو الجمعية الفرنسية لجراحة المسالك البولية
أمراض جراحة و الفحص الداخلي للمسالك البولية و التناسلية
عقم عند الرجال . زرع الكلية . طهارة الأطفال

Casablanca, 16 / 12 / 19

HARIROU

Dr. EL. ...
Spécialiste en Médecine
Nucéaire
24°
Grandi - Casablanca

Scientifique

M : l'acte d'exercice
I en AORC presby

CHIRURGEN UROLOGUE
Tél: 05 22 26 70 98 / 05 22 26 72 24
Casablanca
Rue Taha Houcine (ex Gallilée) Quartier Gauthier



CENTRE D'IMAGERIE MEDICALE GHANDI

Dr. ELKESSIOUI Amina

Spécialiste en médecine nucléaire et radio-isotope,

Diplômée de l'université de Lyon - France

Ex médecin au CHU Ibn Sina de Rabat

الدكتورة القسيوي أمينة

اختصاصية في الطب النووي والتشخيص الشعاعي

خريجة كلية الطب بليون فرنسا

طبيبة سابقا بمستشفى ابن سينا بالرباط

Casablanca le : 17/12/2019

FACTURE

N 1742

C 14821

Nom et Prénom :

HAMILOU BENDAOU

Méd. Prescripteur :

DR JAFAR ZEMRAG

Examens : Scintigraphie osseuse aux HMDP-TC 99m

Au prix de : 2000 DHS

Arrêtée la présente facture à la somme :

DEUX MILLE DIRHAMS.

Signée

Dr. ELKESSIOUI Amina
Spécialiste en Médecine
Nucléaire - Radio-isotope
Ghandi - Casablanca

248, Angle Boulevard Ghandi - Casablanca - زاوية شارع غاندي - البيضاء - 248

Tél/Fax : 05.22.23.87.68 - 05.22.99.63.07 : الهاتف/الفاكس Email : centre.elkessioui@gmail.com : البريد الإلكتروني

Patente : 34750180 - I.F : 42300580 - CNSS : 7350151

Docteur Amina EL KESSIOUI
Spécialiste en Médecine Nucléaire Radio-isotope

Diplômée de la Faculté de Médecine de Lyon
Ex médecin à l'hôpital Avicenne Rabat

الدكتورة القسيوي امينة
اختصاصية في الطب النووي و التشخيص الشعاعي γ

خريجة كلية الطب بليون فرنسا
طبيبة سابقا بمستشفى ابن سينا بالرباط

Casablanca le : 17/12/2019

Réf : C 14844

Nom et Prénom : **MR BENDAOU HAMILOU**
Médecin Traitant : **DR JAFAR ZEMRAG**
Renseignements Cliniques : **ADK Prostatique**
PSA :
Gleason :
Bilan d'extension
Examen Demandé : **Scintigraphie osseuse aux HMDP-Tc99m.**
Activité injectée : **660 MBq.**

COMPTE RENDU

L'exploration isotopique totocorporelle en double incidence et les vues statiques centrées, en particulier sur le thorax et le bassin, montrent :

- Une plage hyperactive très intense diffuse prenant les corps vertébraux de T5 à T9, elle est débordant de part et d'autre, associée à un aspect d'infiltration des jonctions costovertébrales bilatérales.
- Un foyer hyperactif du sommet de la sacro-iliaque gauche.
- L'absence d'autre foyer de fixation pathologique suspect à distance.

CONCLUSION :

Mise en évidence :

- **d'une grosse lésion vertébrale rachidienne étendue de T5 à T9,**
 - **et d'une petite anomalie sacro-iliaque gauche,**
- en faveur d'une dissémination néoplasique secondaire.**

Merci de votre confiance.
Signé
Dr. EL KESSIOUI Amina
Spécialiste en Médecine
Nucléaire Radio-isotope
248, Boulevard Ghandi - Casablanca

Docteur Jafar ZEMRAG
Chirurgien Urologue

Ancien Interne des Hôpitaux de Nancy
Ancien Assistant - Chef de Clinique
Membre de l'Association Française d'Urologie

Maladie, Endoscopie et Chirurgie des Reins
et des Voies Génito Urinaires
Lithotripte Extracorporelle - Greffes Rénales
Echographie - Circoncision - Andrologie
Montages Vasculaires pour Hémodialyse

الدكتور جعفر زمراك
جراحة المسالك البولية والتناسلية

خريج كلية نمسي (فرنسا)
رئيس سابقا لمصلحة جراحة الكلية
والمسالك البولية بالمستشفى الجامعي بنمسي
عضو الجمعية الفرنسية لجراحة المسالك البولية

أمراض جراحة والفحص الداخلي للمسالك البولية والتناسلية
عقم عند الرجال. زرع الكلية. طهارة الأطفال

Casablanca, le 16/12/19

M. M. Bouder

TOA M. M. Bouder et
H. Bouder

M. M. Bouder
du AD 20 20 20

RADIOLOGIE Abou Madi
27, Rue Ilysa Abou Madi
App't N° 3 - Ghaoutier - Casablanca
Tél: 0522 20 34 57 / 0522 20 34 59
Fax: 0522 20 34 59

Docteur Jafar ZEMRAG
CHIRURGIEN UROLOGUE
32, Rue Taha Houcine (ex Gallilé) - Quartier Gauthier - Casablanca
Tél: 0522 26 70 98 / 0522 26 72 24



Casablanca le 19/12/2019

PATIENT : HAMILOU BENDAOU
MEDECIN TRAITANT : DR. ZEMRAG JAFAR
EXAMEN(S) REALISE(S) : SCANNER THORACO-ABD-PELV
A.

Technique

Exploration scanographique réalisée en acquisition volumique multi-barette après injection de contraste.

Résultat

A l'étage thoracique

Parenchyme pulmonaire homogène sans lésion nodulaire.
Absence d'anomalies pleuro-pariétales.
Pas d'épanchement pleural ou péricardique.
Absence d'adénopathie médiastinale ou hilare.
Quelques petites bulles d'emphysème apicales bilatérales.
Bronchectasie cylindrique modérée bilatérale.

A l'étage abdomino-pelvien

Foie de taille normale, de contours réguliers sans lésion.
Rate, pancréas sans particularité.
Absence de masse rétro-péritonéale.
Kyste simple rénal droit mesurant 34 x 35 mm.
Rein gauche d'aspect normal.
Lithiase de l'uretère distale droit mesurée à 11mm avec dilatation en amont urétéro-pyelo-calicielle (bassinets mesurés à 15mm).
Hypertrophie prostatique mesurant 60 x 50 x 70 mm, soit un volume de 140g hétérogène avec loge médian faisant saillie dans le fond vésical.
Adénopathies iliaques externes droites (20 x 19 mm) et iliaque interne droite (23 x 24 mm).

En fenêtre osseuse :

Condensation hétérogène intéressant l'arc antérieur et postérieur de D8.

Conclusion

Aspect dense, tassé du corps vertébral de D8 sans recul du mur postérieur suspect de lésion secondaire d'autant plus qu'il existe une extension de ces anomalies à l'arc postérieur de D8.

Lithiase de l'uretère distale droit mesurée à 11mm avec dilatation en amont urétéro-pyelo-calicielle (bassinets mesurés à 15mm).

Multiplés adénopathies iliaques internes (néo de prostate).

Dr. Mustapha AKIKI
Spécialiste en Radiologie
Lauréat de la Faculté de
Médecine de Nancy
Ex Enseignant à la Faculté de
Médecine

Dr. M. AZ El-Arab BERRADA
Spécialiste en Radiologie
Ex Enseignant à la Faculté de
Médecine

Dr. Hakima BENKIRANE
Ep. Benjelloun
Spécialiste en Radiologie
Lauréate de la Faculté de
Médecine de Nancy
Ex attachée au CHU Ibnou Rochd
Diplômée de Paris
en Imagerie de la femme

Dr. Imad HANAFI
Spécialiste en Radiologie
Lauréat de la Faculté
de Médecine de Bruxelles
Ex. Praticien hospitalier
des hôpitaux de Paris
Radiologie Conventionnelle
et Interventionnelle

- IRM Haut champ
- Scanner Spirale Multi-barettes
- Radiologie Générale Numérique
- Mammographie Numérique
- Echographie-Doppler Couleur
- Echo-Doppler 3D, 4D
- Echographie Morphologique
- Cone Beam
- Panoramique Dentaire Numérique
- Denta-scanner
- Téléradiologie 4 mètres Numérique
- Ostéo-densitométrie Biphotonique
- Radiologie Interventionnelle

Confraternellement
DR HANAFI
INPE: 091202275

RADIOLOGIE Abou Madi
27, Rue Ilya Abou Madi
App. N° 3 - Gauthier - Casablanca
Tél: 0522 20 34 53 / 0522 20 34 53
Tél: 0522 20 34 53 / 0522 20 34 53



CASABLANCA

19/12/19

Hamilton Bandaged

ULTRAVIST 300 FLACON DE 100 CC


PHARMACIE ANOUAL
N° 3 Allée du Lion
Face Radiologie Anoual
Casablanca - Tél/Fax : 05 22 86 11 20

5530H

Ultravist 300 mg/ml
100 ml de sol inj 
Iopromide
P.P.V. : 553,00 DH
Bayer S.A.

6 118001 090495

RADIOLOGIE ABOU MADI
27, Rue Ilya Abou Madi
App. N° 3 - Gauthier - Casablanca
Tél: 0522 20 34 57 / 0522 20 34 58
Fax: 0522 47 40 00

- IRM Haut champ (1 Tesla)
- Scanner Spirale Multi-barettes
- Radiologie Générale Numérique
- Mammographie Numérique
- Echographie-Doppler Couleur
- Echo-Doppler 3D, 4D
- Panoramique Dentaire Numérique
- Denta-scanner
- Téléradiologie 4 mètres Numérique
- Ostéo-densitométrie Biphotonique
- Radiologie Interventionnelle

27, Rue Ilya Abou Madi - Quartier Gauthier
Casablanca 20000 MAROC
Tél : 05 22 50 34 57 / 58 / 06 61 43 74 28 / 06 69 77 65 14
Fax : 05 22 47 20 09 - Email : contact@c-radiologie.ma
Patente : 35509523 - I.F : 01086163 - CNSS : 2623884



Nom & prénom : HAMILOU BENDAOU

FACTURE N° : 19/023646

Date : 19/12/2019

<u>Examen</u>	<u>Montant</u>
SCANNER THORACO-ABD-PELV	3 000,00
	<u>Total Montant</u>
	3 000,00

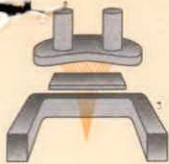
Arrêtée la présente Facture à la somme de:

TROIS MILLE DIRHAMS

REGLEMENT : ESPECES Le 19/12/2019

Relevé d'identité bancaire
Banque Centrale Populaire
Agence Massira
88, bd massira el khadra Casablanca
Compte n°: 190 780 21211 9307191 000 7 73

RADIOLOGIE ABOU MADI
27, Rue Ilya Abou Madi
App. N° 3 - Gauchier - Casablanca
Tél: 0522 20 34 57 / 0522 20 34 58
Fax: 0522 47 40 00




Laboratoire de Pathologie du Centre

Dr. Nouhad Benkirane
Anatomo - Cytopathologiste

Pr. Laïla Laraqui
Anatomo - Cytopathologiste

Demande d'examen

De la part du Dr.

Nom et Prénom du Patient **C**  11/12/2019

Age 9L110869

Date du prélèvement **HAMLOU BENDAOU**

Référence **Né(e):18/11/1952**

Renseignements cliniques et paracliniques **Dr. ZEMRAG JAFAR**

P.S.A **PSA 363 TR Suspended**

Siège du prélèvement **Prost**

Nature de lacte réalisé **Biops**

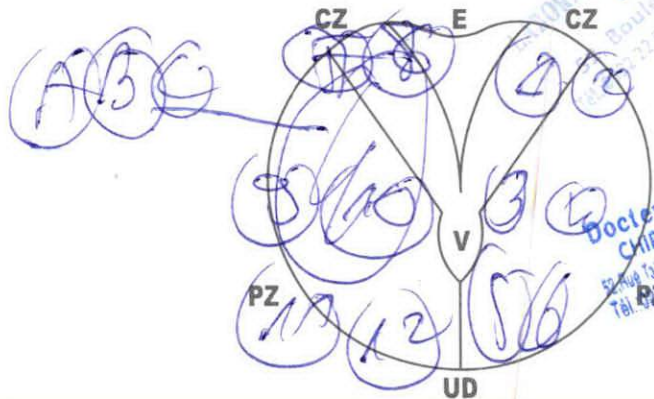
Thérapeutique préalablement instituée **1012 Syntex**

Actes chirurgicaux antérieurs avec références **ABC cistites**

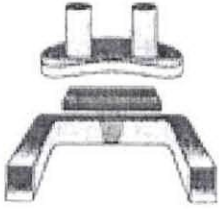
Biopsie antérieure : Oui Non

Si oui, rappeler la référence, SVP

BIOPSIE - PROSTATE



Docteur Jafar ZEMRAG
CHIRURGIEN UROLOGUE
 52, Rue Tahra Hourine (Ex. Gaïteï) Quartier Gauthar
 Tél. 022 26 70 98 / 26 72 24 - Casabl



Laboratoire de Pathologie du Centre

Dr. Nouhad BENKIRANE

Pr. Laïla LARAQUI

Casablanca, le 18/12/2019

FACTURE N° : 19/12626

Le laboratoire vous prie de croire à l'assurance de ses meilleurs sentiments et vous présente le relevé de ses honoraires s'élevant à la somme de :

1200,00 Dhs

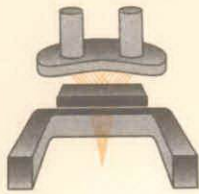
MILLE DEUX CENTS DIRHAMS

Concernant les analyses exécutées le 11/12/2019

Pour **HAMLOU BENDAOU**

Sur ordonnance du : **Dr ZEMRAG J.**

Laboratoire de Pathologie
du Centre
5, Bd. Zerktouni
Tél: 022 22 51 31 - Fax: 0522 22 50 00



Laboratoire de Pathologie du Centre

Dr. Nouhad BENKIRANE

Pr. Laïla LARAQUI

Casablanca, le 13/12/19

Nom & Prénom : Mr HAMLLOU BENDAOU

Sur ordonnance du : Dr ZEMRAG J.

Réf. : 19H12291

Prélevé et parvenu au laboratoire le : 11/12/19

Organe ou siège du prélèvement : Prostate

Renseignement(s) clinique(s) : Age : 67 ans

PSA : 363

Tr suspect à droite

COMPTE RENDU ANATOMOPATHOLOGIQUE

Gauche :

N°	G	mm/F	ADK	Gleason	mmADK	Filets nerveux	Tissu péri prostatique	morphologie
1	G1	7 mm	+	8(4+4)	6 mm	+	-	Massifs cribriformes et tubes fusionnés
2	G2	7 mm	+	8(4+4)	2 mm	-	sain	
3	G3	8+3 mm	+	8(4+4)	2+3 mm	-	sain	
4	G4	8 mm	+	8(4+4)	3 mm	-	+	
5	G5	9 mm	0	-	-	-	-	Dystrophique
6	G6	4+4 mm	0	-	-	-	Sain	Dystrophique

Droit :

N°	D	mm/F	ADK	Gleason	mmADK	Filets nerveux	Tissu péri prostatique	morphologie
7	D7	7 mm	0	-	-	-	-	Dystrophique
8	D8	9 mm	+	8(4+4)	4mm	-	-	Adénocarcinome
9	D9	6 mm	0	-	-	-	-	Dystrophique
10	D10	6 mm	0	-	-	-	-	Dystrophique
11	D11	5 mm	0	-	-	-	Sain	Dystrophique
12	D12	4 mm	0	-	-	-	-	Dystrophique
A	DA	4+6 mm	+	8(4+4)	2mm	-	-	Adénocarcinome
B	DB	12 mm	+	8(4+4)	8 mm	+	-	Adénocarcinome
C	DC	12 mm	+	8(4+4)	2 mm	-	-	Adénocarcinome

Conclusion : Biopsies prostatiques multiples : Adénocarcinome prostatique grade 4 de ISUP, score de Gleason à 8 (4+4), occupant 40% du prélèvement analysé sur le lobe gauche et 30% sur le lobe droit avec infiltration périnerveuse, le tissu périprostatique visible sur certaines carottes est sain.

Dr L. LARAQUI

Dr. LAÏLA LARAQUI
ANATOMO-PATHOLOGISTE
52, Boulevard Zerktouni - Casablanca
Tél: 0522 22 51 31 / 0522 22 51 34
Fax: 0522 22 51 34