

## FICHE MEDICALE D'ADMISSION

ADHERENT - ~~CONJOINT~~ - ENFANTNOM : AZIZ Prénoms : NouredidineDate de naissance : 10.10.58 Sexe : MDate 28 DEC. 1984Médecin Docteur BOUJIBAR

Ex. Clinique : Poids

78 kg

Cœur

NP

T.A.

12/7.

Ap. resp.

NP

Ap. dig.

RHS

Urines

A

0

S

0

Hernies

Néant.

Rôte

RHS

Varices

Réflexes

R. Nx

Ex. Complémentaires :

Antécédents :

$U_L(U_R)_{OB} \quad OD = -1(-0,10 \ 70^\circ)$   
 $OB = -0,15(-0,10 \ 70^\circ)$

01 JUL. 2013

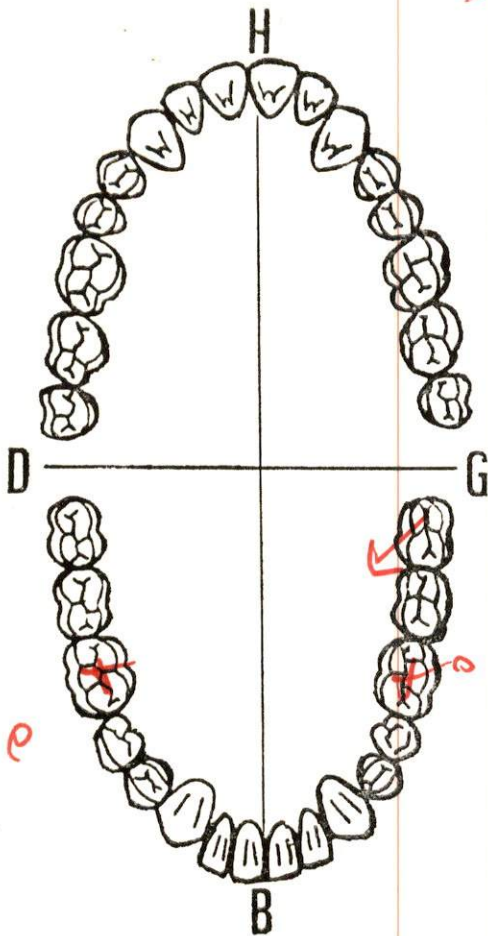
OB - 0,75OG (100° - 0,5)VP +1,00+1,15

12 MARS 2014

Commanes pelie  
+ Dilatet stat Nm  
+ Bilag

55  
24  
39

# VISITE D'ADMISSION - CONTROLE DENTAIRE



OBSERVATIONS : .....

.....

.....

.....

.....

.....

.....

.....

.....

.....

Dates	Actes	Observations
11/10/02	48-38 échelonnés 20+ 17 D12 + 3 R D7.	
31 JUL 2007	14-24-44-34 ext 206+4pp	
29 Janv 2018		
2-3 Janv 2018	BPR D35 BPR 215	(Bio+obt) 26 ex panor 3-1-18.
5-3-19	BPR D79	Bio+obt (32, 36) ⊕ Det 25





25 MARS 2014  
14/03/14

Conomane H du  
Aen 3 Pies

11 0 JUN 2014

Conomane H du 15/05 3 Pies

2 9 SEPT 2014

① ~~Conomane H du 15/05~~

② Conomane H du 10/05/14  
Aen 3 Pies

03 DEC 2014

Conomane H du 21/11

06 MAI 2015

Conomane H du 01/04

28 SEPT 2017

H de 3 Pies le 07/09/14  
3 Pies

022988325



**NSR**  
**2014**

**AZIZ  
NOUR EDDINE**  
DECLARANT EN DOUANE  
Matricule: 0005817





022988325



مصلحة القلب الدار البيضاء الوازيس  
**CLINIQUE DU COEUR CASA - OASIS**

Cardiologie / Cardiologie Interventionnelle / Radiologie Vasculaire Interventionnelle

**Coro-Scanner / VCT 64 barettes**

**COMPTE RENDU DE LA CORONAROGRAPHIE**

Patient : AZIZ NOUREDDINE  
Né en : 1958  
Date : 10/03/2014

Monsieur AZIZ NOUREDDINE, né en 1958, hospitalisé en urgence pour un syndrome coronaire aigu, avec souffrance dans le territoire antérieur, a bénéficié d'une coronarographie après stabilisation médicale.

**TECHNIQUE**

Seldinger, introducteur 5F, Sonde JL4, JR4, guide en J 0.35.

Matériel à usage unique.

**RESULTATS**

- Le tronc coronaire est normal.
- L'interventriculaire antérieure est thrombosée au niveau du segment moyen.
- La première diagonale est normale.
- L'artère circonflexe est bien développée et normale.
- L'artère coronaire droite est dominante, de bon calibre et normale.

**AU TOTAL**

Thrombose de l'IVA moyenne. Indication d'une reperfusion en urgence.

**Dr M. ALLAOUI**

Dr. Mohamed ALLAOUI  
- Cardiologue -  
20, Rue France Ville Oasis  
CASA - Tél.: 0522 98 07 06

022988325



مصحة القلب الدار البيضاء الوازيس

**CLINIQUE DU COEUR CASA - OASIS**

Cardiologie / Cardiologie Interventionnelle / Radiologie Vasculaire Interventionnelle

**Coro-Scanner / VCT 64 barettes**

- 14 ?

الدكتور محمد علاوي

**Dr. Mohamed ALLAOUI**

**CARDIOLOGUE**

DES de Cardiologie  
et

Pathologie Vasculaire  
de la Faculté  
de

Médecine de PARIS  
Ancien Interne  
des

Hôpitaux de NANCY  
Membre de la Société  
Française de Cardiologie

N° AZIZ Mounessine a été  
admis pour IDM antérieur,  
ayant présenté une angor  
de l'EVA en urgence  
par ailleurs il gèle une  
insuffisance cardiaque avec  
de l'œdème une large  
élévation enzymatique. FbE 45%,  
nécessitant une hospitalisation  
de 5 jours aux soins intensifs.

m.s, Les CPK après enfouissement  
sont toujours élevés. à 151%.

Dr. Mohamed ALLAOUI  
- CARDIOLOGUE -  
20, Rue France Villa Oasis  
Casablanca - Tél : 0522 98 07 06

022988325



# مصحة القلب الدار البيضاء الوازيس

## CLINIQUE DU COEUR CASA - OASIS

Cardiologie / Cardiologie Interventionnelle / Radiologie Vasculaire Interventionnelle

Coro-Scanner / VCT 64 barettes

### COMPTE RENDU D'ANGIOPLASTIE DE L'IVA

Patient : AZIZ NOUREDDINE  
Né en : 1958  
Date : 10/03/2014

### TECHNIQUE

Seldinger 6F, cathéter guide JL4, guide BMW.

Franchissement facile de la lésion. On procède à une désobstruction avec un ballon de 2.5 mm, avant de pouvoir placer une endoprothèse. Il s'agit d'un stent inerte Integrity de 3.5/18 mm.

Impactée à pression haute, l'endoprothèse est bien déployée, la lésion est levée, avec un bon résultat final.

### AU TOTAL

Bon résultat d'une angioplastie de l'IVA moyenne, avec une endoprothèse inerte.

Dr M. ALLAOUI

Dr. Mohamed ALLAOUI  
- CARDIOLOGUE -  
20, Rue Franco Ville Oasis  
CASA - Tél.: 0522 98 07 06



## **RAPPORT DE CONTRE-VISITE** (clinique Val d'ANFA) 21/10/2000

Je soussigné Docteur IRAQI FAROUK, certifie avoir effectué une contre-visite pour le compte de la compagnie : **MUPRAS**

NOM – PRENOM de l'assuré : MAHMOUD NOREDDINE

Personne traitée : MAHMOUD AZIZ CIN N°: B 83905

Né le : 17/01/94 adresse :

N° DOSSIER :

Ste contractante : RAM

### **RAPPORT**

Nature de l'affection telle que signalée par le médecin traitant : TUMEUR DU FEMUR

Nature de l'affection envisagée suite à l'examen : **TUMEUR DU TIERS INFERIEUR DU FEMUR**

☐ récente ou ☒ ancienne ☒ acquise ou ☐ congénitale :  
☐ aigue ou ☒ chronique ( à signaler dans le dossier personnel)

Cicatrice en cas d'intervention chirurgicale :

Le traitement est-il : ☒ compatible ou ☐ limite ou ☐ non compatible

Le patient reconnaît-il les médicaments et leur usage :

☒ oui ☐ non

Le K (et autres lettre-clé) est-il conforme à la nomenclature :

La facture est-elle conforme : **Il s'agit bien de la personne soignée**

Anomalies par rapport à la convention tarifaire

### **AVIS DU MEDECIN CONTROLEUR :**

HOSPITALISATION EN COURS DE DUREE INDETERMINEE POUR BILAN DE TUMEUR DU FEMUR ; IRM THORACIQUE ET RADIO

A FAIRE : BIOPSIE OSSEUSE par trépanation osseuse K 50.

Dossier à suivre NB : Si pose d'appareil vasculaire ajouter K 60

**SYNTHÈSE** ( réservée à la compagnie

55, Bd Zerkoutni ( Angle Rue Sebta ) Tél .: 022 43 02 77 / 022 29 90 19 - Casablanca 21 000

Docteur Farouk  
55, Bd Zerkoutni ( Angle Rue Sebta )  
Tél .: 022 43 02 77 / 022 29 90 19 - Casablanca 21 000