

FICHE MEDICALE D'ADMISSION

ADHERENT - ~~CONJOINT~~ - ~~ENFANT~~

NOM : KARNA Prénoms : Larbi

Date de naissance : 13-03-63 Sexe : M



Date 06 MARS 1987

Médecin Dr. BOUJIBAR

Ex. Clinique : Poids

74 Kgs

Cœur

Normal

T.A.

15/8

Ap. resp.

Normal

Ap. dig.

Normal

Urines

{ A : 0
S : 0

Hernies

Néant

Râle

Néant

Varices

R.A.S.

Réflexes

Néant

Ex. Complémentaires :

R.A.S.

Antécédents :

R.A.S.

27/3/14 Edouard

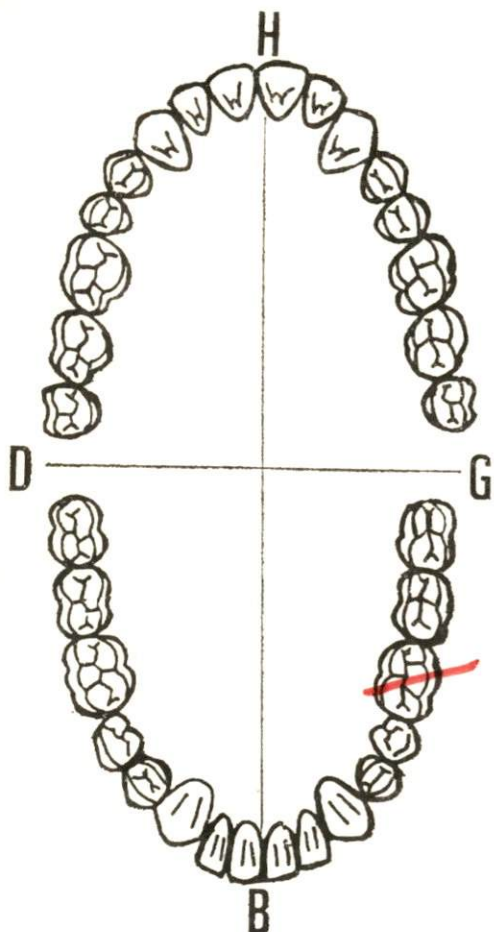
18 FEV 2014

24 FEV. 2014

PEC pour BB du 22/02/14

01 Juin 2016

VISITE D'ADMISSION - CONTROLE DENTAIRE



OBSERVATIONS:

RAA

AOEB.

Dates	Actes	Observations
21/11/94	Accone	br 12 → 21.
21/01/01	Br 12 → 21	3 0700 / TAAHA
29 MARS 2006	via sur place 5 0700	Br 12 → 21 (TAAHA)
19 AVR 2006	le 29 / 3 / 06 →	deus (par br 12)
	RT de la Roue 21-12	202
02 JUIN 2006	Fachme	PEC 34 549. Auon
		du 28/3/06
9/7/10	22-13 TR	2070 + det 070
10m W	IC / 13-22	0740 Br 12 → 21
		13 → 23 60700 (Br 12)

26^e Dr ~~Richard C. de la Cour~~
+ ~~Reeducat~~

Ordre de Dick Van Hagen
de Grefte (A7)

11 Nov 2016

Suspicion AVC - Angio blanc + blanc
Cerebral

14 Nov 2016

+ DM Cerebral suspicion thrombus
epical long 25

19 Juin 2017

Hosp 15 en Plan Anti Contre AVC

05 Juil 2017

Hosp en USI 13 jours
Hemiflegie

28 Aout 2017

H de 3 Mois le 18/08

RFM

31 Aout 2017

OK Apr 15 jours Kiné

Voir indication Medicale pour
Neurocin ~~Neurocin~~
Traitement

16/21/10

Brig com 14 → 23 30/10
(SAMID)

13/8/10

BoR

04 FEB. 2014

PEC Acc D165 still < 46, 4342, 36
YAH. Abdelhak EL

10 1 Juin 2016

PEC ~~BoR~~ Crococom
Islam (31/07/16)

06 Juin 2016

10 4 Avri 2017

AVC (30/01/17)

28-02-17

OK PCC AVC
① hachant 23-02-17
② Sami a Douane 6 Dhu

10 4 Sept 2017

hanglage W fink St Nouadibi

19 2 Mars 2017

OK 20 jours Kine PEC

19 3 Dece 2017

APR Reeducation 30 Dec 15MN

04-05-18

OK PCC 30 jours Kine
(AVCI)

11-06-18

OK PCC 30 jours Kine
a Douane 6 pour AVCI

10-08-18

OK PCC 30 jours Kine
Hem. 06/08/18



MUPRAS

Mutuelle de Prévoyance
& d'Actions Sociales
de Royale Air Maroc

FICHE MEDICALE D'ADMISSION

☐ ADHERENT ☐ CONJOINT ☐ ENFANT

Photo

Nom : KARARA Prénom : Carbi

Matricule : 6887 Date de naissance : _____ Sexe : _____

Date : _____ Médecin : _____

Ex. clinique :	Poids _____	Urines	[A _____
	Coeur _____		[S _____
	T.A. _____	Hernies	_____
	Ap. resp _____	Râte	_____
	Ap. dig _____	Varices	_____
		Réflexes	_____

Ex. complémentaires : _____

Antécédents : _____

12-10-18 au PEC 30 séances Kiné
par Remington 516

05-02-19 de PEC 30 séances Kiné (AVCI)

22/03/19 fatigue / 30 séances kiné.

28/08/19 PEC / ⁱⁿ médical (27/8/19)
(2 pharmaciens)

ACCORD MUPRAS : _____

[illegible]

11 5 Nov 2018

PCC.

Harp Seins T per H. C.

OK!

→ 09/11/18

→ 13 Dec 18

OK

13-09-19

on

PCC

~~Notes~~

Can be the Reef

Salmia 30j flat

ROYAUME DU MAROC
CARTE NATIONALE D'IDENTITE

المملكة المغربية
البطاقة الوطنية للتعريف

LARBI
KARMA
Né le 13.03.1963
MERS SULTAN DERB SOLTANE AL FIDA
Valable jusqu'au 16.11.2023
المدير العام للأمن الوطني
بوشعيب أرمليل

الرجل
كربا
مرداد باريغ
ب مرس السلطان درب السلطان الفيدا
صالحة الى غاية
B692858 MR



الخطوط الملكية المغربية
royal air maroc

SIEGE
2016

KARMA
LARBI
CHAUFFEUR
Matricule: 0006667



B692858 رقم 10.11.2023 صالحة الى غاية

ابن احمد
و امنية بنت احمد

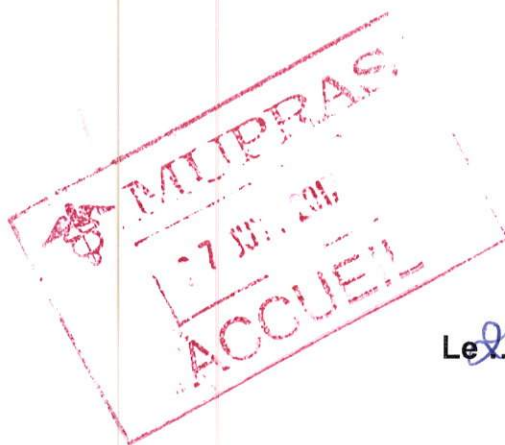Fils de AHMED
et de HNIA bent AHMED

الضواحي الولاء عمارة 4 رقم 12 شطر 2 لمسيلا 2 سيدي مومن البيضاء

Adresse HAY AL WALAA IMM 4 NO 12 TR 2 SEC 2 SIDI MOUMEN CASA

N° état civil 258 T/1963 رقم الحالة المدنية Sexe M الجنس





6887

ACC

Le 27/07/2017

DECLARATION DE MALADIE CHRONIQUE (✓)

(A adresser au médecin conseil de la MUPRAS sous pli confidentiel)

A remplir par le praticien

Je soussigné:

Certifie que Mlle, Mme, M

(C)

Kerman Larbi

Présente

une maladie chronique (HTA + AVC ischémique + Coronaropathie)

Nécessitant un traitement d'une durée de:

longue durée

Dont ci-joint l'ordonnance:

(A défaut noter le traitement prescrit)

(✓) : Valable 1 année

Contact: 05-22-22-78-14 Fax 05-22-22-78-18

Dr. Mohamed ALLAOU
CARDIOLOGUE
Service Consultation
20, Rue France Ville - Oasis
Casablanca - Tél.: 0522 98 07 06

28-07-17

☒ **valable 3 mois**

Le 14/10/2019

DECLARATION DE MALADIE CHRONIQUE ☒

(À adresser au médecin conseil de la MUPRAS sous pli confidentiel)

Je soussigné :

6887

Certifie que Mlle, Mme, M. :

KARRO Carbi

Présente

Coronopathie - HTA - AVC

Nécessitant un traitement d'une durée de :

longue durée

Dont ci-joint ordonnance :

(à défaut noter le traitement prescrit)



0522988325

CLINIQUE DU COEUR



CASA - OASIS

مصحة القلب الدار البيضاء الوازيس

CLINIQUE DU COEUR CASA - OASIS

Cardiologie / Cardiologie Interventionnelle / Radiologie Vasculaire Interventionnelle

Coro-Scanner / VCT 64 barettes

COMPTE RENDU DE LA CORONAROGRAPHIE

Patient	: KARMA LARBI
Agé de	: 53 ans
Date	: 30/05/2016



Monsieur KARMA LARBI, âgé de 53 ans, a bénéficié d'une coronarographie, justifiée par un angor instable, avec sous-décalage du segment ST en antérieur.

TECHNIQUE

Seldinger, introducteur 5F, Sonde JL4, JR4, guide en J 0.35.
Matériel à usage unique.

RESULTATS

- Le tronc coronaire est normal.
- L'interventriculaire antérieure est bien développée. elle présente au niveau du segment moyen une lésion peu serrée, mais irrégulière et anfractueuse. La distalité est normale.
Le réseau diagonal est normal.
- L'artère circonflexe est bien développée et normale.
- L'artère coronaire droite est dominante, de bon calibre, avec une sténose modérée du segment II.

AU TOTAL

Il s'agit d'un angor spastique sur l'IVA. Indication d'un traitement médical.

Dr M. ALLAOUI

L 127

كارديو-سكانر الوازييس

Cardio-Scanner Oasis

Centre d'Imagerie Médicale - 20000 - Casablanca

Coloscanner

Angioscanner

Dentascanner

Bronchoscopie virtuelle

Scanner volumique 3D

T.D.M CEREBRALE

Nom : KARMA
Prénom : LARBI
Médecin Traitant : DR ALLAOUI MOHAMED
Date : le 13/11/2018

*Technique d'Examen :

Acquisition spiralee avec reconstructions en coupes fines axiales sans injection de produit de contraste.

*Résultats :

.A l'étage sous tentoriel :

- Absence d'anomalie parenchymateuse ponto-cérébelleuse.
- Le V4 est en place non dilaté.
- Les citernes de la base sont libres.

.A l'étage sus tentoriel :

- Présence de cavités porencéphaliques séquellaires occipitale et pariétale droites associées à une large cavité porencéphalique fronto-pariétale gauche avec amincissement cortical en regard.
- Régression de la densité de l'hématome lenticulaire droit.
- Les structures médianes sont en place.
- Absence de dilatation du système ventriculaire.
- Les espaces sous arachnoïdiens sont libres.

*Au total :

- T.D.M mettant en évidence des cavités porencéphaliques occipito-pariétales droites et fronto-pariétale gauche avec persistance du petit hématome lenticulaire droit dont la densité a diminué.
- Absence d'apparition d'autre anomalie cérébrale.

CONSTATÉMENT
DR M. BELCADI

كارد سكر - سكانيير الوازييس

Cardio-Scanner Oasis

Coro Scanner, PCT 64 Channels

Coloscanner

Angioscanner

Dentascanner

Bronchoscope virtuelle

Scanner volumique 3D

T.D.M CEREBRALE

Nom	: KARMA
Prénom	: LARBI
Médecin Traitant	: DR ALLAOUI MOHAMED
Date	: le 09/11/2018

*Technique d'Examen :

Acquisition spiralee avec reconstructions en coupes fines axiales sans injection de produit de contraste.

*Résultats :

.A l'étage sous tentoriel :

- Absence d'anomalie parenchymateuse ponto-cérébelleuse.
- Le V4 est en place non dilaté.
- Les citernes de la base sont libres.

.A l'étage sus tentoriel :

- Présence de cavités porencéphaliques séquellaires occipitale et pariétale droites associées à une large cavité porencéphalique fronto-pariétale gauche avec amincissement cortical en regard.
- Apparition d'un hématome lenticulaire droit.
- Les structures médianes sont en place.
- Absence de dilatation du système ventriculaire.
- Les espaces sous arachnoïdiens sont libres.

*Au total :

T.D.M mettant en évidence des cavités porencéphaliques occipito-pariétales droites et fronto-pariétale gauche avec apparition d'un petit hématome lenticulaire droit.

CONFRATERNELLEMENT
DR M. BELCADI

Coro-Scanner / VCT 64 bareilles
COMPTE RENDU D'HOSPITALISATION

Patient : KARMA LARBI
Né en : 1963
Date d'entrée : 21/06/2017
Date de sortie : 04/07/2017

Monsieur KARMA LARBI, né en 1963, suivi pour HTA compliqué d'AVC ischémique, et angor spastique, admis du 21 Juin au 04 Juillet 2017 pour récurrence d'AVC avec installation d'une hémiparésie droite avec aphasie et troubles de la déglutition.

EXAMEN CLINIQUE A L'ADMISSION :

- Patient présentant un déficit de l'hémicorps droit avec aphasique.
- Fréquence cardiaque à 78 bpm
- Pression artérielle à 170/100 mmHg.
- Auscultation cardiovasculaire et pleuro-pulmonaire sans anomalies.

L'ECG :

- Rythme régulier sinusal à 77 bpm.
- HBPG
- Bloc de branche droit.

ECHOGRAPHIE CARDIAQUE:

- Aspect de cardiopathie mixte hypertensive et hypokinétique à VG non dilaté en dysfonction systolique modérée du VG, FE à 46%.
- Pressions de remplissages basses.
- Pas d'HTAP.

RADIOGRAPHIE PULMONAIRE (21/06/2017) :

- Absence d'opacité circonscrite ou de foyer parenchymateux systématisé visible.
- Important élargissement de l'ombre cardiaque.
- Culs de sac pleuraux costo-diaphragmatiques libres.

RADIOGRAPHIE PULMONAIRE (01/07/2017) :

- Absence d'opacité circonscrite ou de foyer parenchymateux systématisé visible.
- Elargissement majeure de la silhouette cardiaque.
- Comblement du cul de sac pleural costo-diaphragmatique gauche.

BILAN BIOLOGIQUE :

- Hb = 14.80 g/dL, Pq = 261000, CRP = 63.1 mg/L, Sodium = 140 mmol/L, Potassium = 3.53 mmol/L, Chlore = 103 mmol/L, Calcium = 91.6 mg/l, Protides totaux = 23 mmol/L, Urée = 0.39 g/l, Créatinine = 8 mg/L, Acide Urique = 51 mg/L, Cholestérol total = 1.75 g/l, HDL-Cholestérol = 0.33 g/l, LDL = 1.18 g/L, Triglycérides = 1.18 g/L.

Patient a bénéficié de séances de Kinésithérapie respiratoire et motrice avec nursing + antibiothérapie et ajustement thérapeutique.

Il a été déclaré sortant le 04 juillet 2017 sous traitement médical.

Dr M.ALLAOUI

Dr. Mohamed ALLAOUI
- Cardiologue -
20, Rue Friche Ville Ouled
Cherif - Tél. 07 22 52 11 07



مصلحة أمراض القلب الدار البيضاء - الوازيس
CLINIQUE Cardiologique Casa-Oasis

Cardiologie / Cardiologie Interventionnelle / Radiologie Vasculaire Interventionnelle
Chirurgie Cardio Vasculaire et Thoracique

Coro-Scanner / VCT 64 barettes

COMPTE RENDU D'HOSPITALISATION

Patient : KARMA LARBI
Né en : 1963
Date d'entrée : 21/06/2017
Date de sortie : 04/07/2017

Monsieur KARMA LARBI, né en 1963, suivi pour HTA compliqué d'AVC ischémique, et angor spastique, admis du 21 Juin au 04 Juillet 2017 pour récurrence d'AVC avec installation d'une hémiparésie droite avec aphasie et troubles de la déglutition.

EXAMEN CLINIQUE A L'ADMISSION :

- Patient présentant un déficit de l'hémicorps droit avec aphasique.
- Fréquence cardiaque à 78 bpm
- Pression artérielle à 170/100 mmHg.
- Auscultation cardiovasculaire et pleuro-pulmonaire sans anomalies.

L'ECG :

- Rythme régulier sinusal à 77 bpm.
- HBPG
- Bloc de branche droit.

ECHOGRAPHIE CARDIAQUE:

- Aspect de cardiopathie mixte hypertensive et hypokinétique à VG non dilaté en dysfonction systolique modérée du VG, FE à 46%.
- Pressions de remplissages basses.
- Pas d'HTAP.

RADIOGRAPHIE PULMONAIRE (21/06/2017) :

- Absence d'opacité circonscrite ou de foyer parenchymateux systématisé visible.
- Important élargissement de l'ombre cardiaque.
- Culs de sac pleuraux costo-diaphragmatiques libres.

RADIOGRAPHIE PULMONAIRE (01/07/2017) :

- Absence d'opacité circonscrite ou de foyer parenchymateux systématisé visible.
- Elargissement majeure de la silhouette cardiaque.
- Comblement du cul de sac pleural costo-diaphragmatique gauche.

BILAN BIOLOGIQUE :

- Hb = 14.80 g/dL, Pq = 261000, CRP = 63.1 mg/L, Sodium = 140 mmol/L, Potassium = 3.53 mmol/L, Chlore = 103 mmol/L, Calcium = 91.6 mg/l, Protides totaux = 23 mmol/L, Urée = 0.39 g/l, Créatinine = 8 mg/L, Acide Urique = 51 mg/L, Cholestérol total = 1.75 g/l, HDL-Cholestérol = 0.33 g/l, LDL = 1.18 g/L, Triglycérides = 1.18 g/L.

Patient a bénéficié de séances de Kinésithérapie respiratoire et motrice avec nursing + antibiothérapie et ajustement thérapeutique.

Il a été déclaré sortant le 04 juillet 2017 sous traitement médical.

Dr M.ALLAOUI



ACCUEIL

T.D.M CEREBRALE

Nom	: KARMA
Prénom	: LARBI
Médecin Traitant	: DR ALLAOUI MOHAMED
Date	: le 09/11/2018

*Technique d'Examen :

Acquisition spiralee avec reconstructions en coupes fines axiales sans injection de produit de contraste.

*Résultats :

.A l'étage sous tentoriel :

- Absence d'anomalie parenchymateuse ponto-cérébelleuse.
- Le V4 est en place non dilaté.
- Les citernes de la base sont libres.

.A l'étage sus tentoriel :

- Présence de cavités porencéphaliques séquellaires occipitale et pariétale droites associées à une large cavité porencéphaliques fronto-pariétale gauche avec amincissement cortical en regard.
- Apparition d'un hématome lenticulaire droit.
- Les structures médianes sont en place.
- Absence de dilatation du système ventriculaire.
- Les espaces sous arachnoïdiens sont libres.

*Au total :

T.D.M mettant en évidence des cavités porencéphaliques occipito-pariétales droites et fronto-pariétale gauche avec apparition d'un petit hématome lenticulaire droit.

CONFRATERNELLEMENT
DR M. BELCADI

T.D.M CEREBRALE

Nom : KARMA
Prénom : LARBI
Médecin Traitant : DR ALLAOUI MOHAMED
Date : le 09/11/2018

*Technique d'Examen :

Acquisition spiralée avec reconstructions en coupes fines axiales sans injection de produit de contraste.

*Résultats :

.A l'étage sous tentoriel :

- Absence d'anomalie parenchymateuse ponto-cérébelleuse.
- Le V4 est en place non dilaté.
- Les citernes de la base sont libres.

.A l'étage sus tentoriel :

- Présence de cavités porencéphaliques séquellaires occipitale et pariétale droites associées à une large cavité porencéphaliques fronto-pariétale gauche avec amincissement cortical en regard.
- Apparition d'un hématome lenticulaire droit.
- Les structures médianes sont en place.
- Absence de dilatation du système ventriculaire.
- Les espaces sous arachnoïdiens sont libres.

*Au total :

T.D.M mettant en évidence des cavités porencéphaliques occipito-pariétales droites et fronto-pariétale gauche avec apparition d'un petit hématome lenticulaire droit.

CONFRATERNELLEMENT
DR M. BELCADI

CASA - OASIS

CLINIQUE Cardiologique Casa-Oasis
Cardiologie / Cardiologie Interventionnelle / Radiologie Interventionnelle
Chirurgie Cardio Vasculaire et Thoracique
Coro-Scanner / VCT 64 barettes

RAPPORT MÉDICAL

Monsieur KARMA LARBI, hospitalisé à la clinique cardiologique casa oasis le 21 juin 2017 pour bilan et une prise en charge médicale d'une récurrence d'AVC ischémique avec installation d'une hémiparésie droite, avec aphasie et des troubles de déglutition nécessitant un sondage gastrique et une alimentation par gavage.

Le patient est sous traitement médical avec des séances de rééducation motrice, respiratoire et nursing.

Dr M. ALLAOUI



CLINIQUE CARDIOLOGIQUE



CASA - OASIS

مصلحة أمراض القلب الدار البيضاء - الوازيس

CLINIQUE Cardiologique Casa-Oasis

Cardiologie / Cardiologie Interventionnelle / Radiologie Vasculaire Interventionnelle

Chirurgie Cardio Vasculaire et Thoracique

Coro-Scanner / VCT 64 barettes

Le 27/07/2017

الدكتور محمد علاوي

Dr. Mohamed ALLAOUI

CARDIOLOGUE

DES de Cardiologie

et

Pathologie Vasculaire

de la Faculté

de

Médecine de PARIS

Ancien Interne

des

Hôpitaux de NANCY

Membre de la Société

Française de Cardiologie

Mr Karima

darbi

Montage 1 gel x 3

Coude 6.2 r 1/2 x 2

Cardioasque 100 1 r

Telur 20 1 r

Triate 5 1 r

Deeds 20 1 r

Dr. Mohamed ALLAOUI
CARDIOLOGUE
Service Cardiologie
20, Rue France Ville - Oasis
Casablanca - Tél. : 0522 98 07 06

M. Zomari

20, Rue France Ville - Oasis - CASABLANCA 20000 الدار البيضاء - وازيس - زنقة فرانس فيل - 20

Tél. : 05 22 98 75 75 / 05 22 98 07 06 / 05 22 99 49 72 - Fax : 05 22 98 83 25 - GSM : 06 72 29 45 14 - 06 72 29 47 13 - 06 72 29 48 72

E-mail : clinique_cardiologique@hotmail.com - Patente : 34788311 - C.N.S.S : 7379622 - I.F. : 01006967 - I.C.E : 001782131000089

N° Cpte : 190 780 21211 430 4969 0009 74 Banque Centrale Populaire - Casablanca

0522238182

Clinique JERRADA OASIS

مصحة جرادة الوازيس

689

Casablanca le 19-6-17

KARNA LABBI

ne 1963

HSA

1963

AVC isleupie, Tordel
de Gueute, Agni, pygini
fouet TDA AVC isleup
mylue fouche.

Hopital de Re's pendant
01 jui du 18/6/17 au 19/6/17
Sortie Centre de Med. ref.

Le 26/07/2017

27/07/2017
6889

DECLARATION DE MALADIE CHRONIQUE (✓)

(A adresser au médecin conseil de la MUPRAS sous pli confidentiel)

A remplir par le praticien

Je soussigné: **Dr. Mohamed ALLAOUI**
- CARDIOLOGUE -
20, Rue Franco Ville Oasis
Casa - Tel.: 0522 98 07 06

Certifie que Mlle, Mme, M: **KARNA LABBI**

Présente **AVC ischémique**

Nécessitant un traitement d'une durée de:

longue durée

Dont ci-joint l'ordonnance: **Voir ordonnance**

(A défaut noter le traitement prescrit)

(✓) : Valable 1 année

CLINIQUE CARDIOLOGIQUE



CASA - OASIS

مصحة أمراض القلب الدار البيضاء - الوازيس

CLINIQUE Cardiologique Casa-Oasis

Cardiologie / Cardiologie Interventionnelle / Radiologie Vasculaire Interventionnelle

Chirurgie Cardio Vasculaire et Thoracique

Coro-Scanner / VCT 64 barettes

04107117

الدكتور محمد علاوي

Dr. Mohamed ALLAOUI

CARDIOLOGUE

DES de Cardiologie

et

Pathologie Vasculaire

de la Faculté

de

Médecine de PARIS

Ancien Interne


des

Hôpitaux de NANCY

Membre de la Société

Française de Cardiologie

Certificat médical

Je soussigné  certifie
que l'état de M^r KARMA Haarti,
nécessite des soins à domicile
intégrant un traitement médical
et une kinésithérapie motrice et
respiratoire.

Dr. Mohamed ALLAOUI
- CARDIOLOGUE -
20, Rue France Ville Oasis
Casa - Tél.: 0522 98 07 95

20, Rue France Ville - Oasis - CASABLANCA 20000 الدار البيضاء - وازيس - زنقة فرانس فيل - 20

Tél. : 05 22 98 75 75 / 05 22 98 07 06 / 05 22 99 49 72 - Fax : 05 22 98 83 25 - GSM : 06 72 29 45 14 - 06 72 29 47 13 - 06 72 29 48 72

E-mail : clinique_cardiologique@hotmail.com - Patente : 34788311 - C.N.S.S : 7379622 - I.F. : 01006967 - I.C.E : 001782131000089

N° Cpte : 190 780 21211 430 4969 0009 74 Banque Centrale Populaire - Casablanca

CLINIQUE CARDIOLOGIQUE



CASA - OASIS

مصحة أمراض القلب الدار البيضاء - الوازيس

CLINIQUE Cardiologique Casa-Oasis

Cardiologie / Cardiologie Interventionnelle / Radiologie Vasculaire Interventionnelle

Chirurgie Cardio Vasculaire et Thoracique

Coro-Scanner / VCT 64 barettes

الدكتور محمد علاوي

Dr. Mohamed ALLAOUI

CARDIOLOGUE

DES de Cardiologie

et

Pathologie Vasculaire

de la Faculté

de

Médecine de PARIS

Ancien Interne

des

Hôpitaux de NANCY

Membre de la Société

Française de Cardiologie

04/07/17

Karma Learti

Kinésithérapie
matrice
et respiratoire
(30 séances)

Dr. Mohamed ALLAOUI
- CARDIOLOGUE -
20, Rue de France Ville Oasis-Casa
Tél: 05 22 98 07 06 - Fax: 05 22 98 83 25
CLINIQUE CARDIOLOGIQUE
CASA OASIS
20, Rue de France Ville Oasis-Casa
Tél: 05 22 98 07 06 - Fax: 05 22 98 83 25

20, Rue France Ville - Oasis - CASABLANCA 20000 الدار البيضاء - وازيس - زنقة فرانس فيل

Tél. : 05 22 98 75 75 / 05 22 98 07 06 / 05 22 99 49 72 - Fax : 05 22 98 83 25 - GSM : 06 72 29 45 14 - 06 72 29 47 13 - 06 72 29 48 72

E-mail : clinique_cardiologique@hotmail.com - Patente : 34788311 - C.N.S.S : 7379622 - I.F. : 01006967 - I.C.E : 001782131000089

N° Cpte : 190 780 21211 430 4969 0009 74 Banque Centrale Populaire - Casablanca

مصحة القلب الدار البيضاء الوازيس
CLINIQUE DU COEUR CASA - OASIS

Cardiologie / Cardiologie Interventionnelle / Radiologie Vasculaire Interventionnelle

Coro-Scanner / VCT 64 barettes

Le 30/05/16

Monsieur KARMA Larbi, âgé de 55 ans,
admis en urgence le 30/05/2016
pour angor instable avec sou-décalage
du segment ST en antérieur.

Dr. Mohamed ALLAOUI
- CARDIOLOGUE
20, Rue France Ville - Oasis
Casa - Tél: 022 29 49 72