

FICHE MEDICALE D'ADMISSION

ADHERENT - CONJOINT - ENFANT

PHOTO

Nom : EL OUARZANI Prénom : Issam P

Matricule : 1751 Date de naissance : 27/10/98 Sexe : M

Date _____

24/05/02

Médecin

Ex. Clinique : Poids

Cœur

T. A.

Ap. resp.

Ap. dig.

Urine

A
S

Hernies

Râte

Varices

Réflexes

Ex. Complémentaires :

Antécédents :

24/11/02 S Schule NT

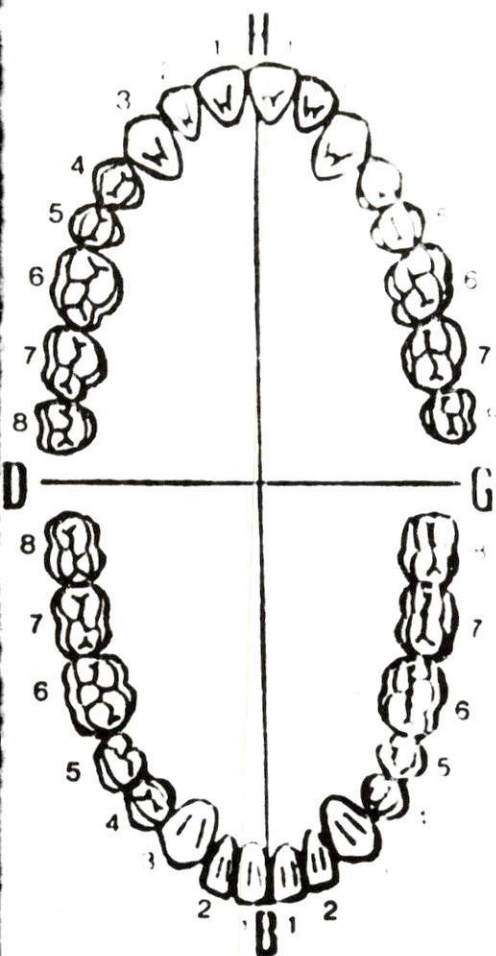
15 MARS 2012

Crise epi, EE(-) A on 22/01

26 FEB. 2013

$$\begin{pmatrix} 0 & 1 \\ 1 & 0 \end{pmatrix} (90^\circ + 0,5)$$

VISITE D'ADMISSION - CONTROLE DENTAIRE



OBSERVATIONS :

Dates	Actes	Observations
21/4/10	Tek + pemo 9 ^e séance	226 - (C 14) OAR 290 (BENNOVA)
5/7/10	34-44 EXT	2070
29/7/10	14-64 EXT	210 + 18
6/10/10	2 ^e séance	OAR 290
14/5/11	84 - 11 - 11	290
11. FEV. 2013	ARR Dgo 4 ^e séance	OAR

15. Juni 2017

CV (Vor BB)

16. Juni 2017

Aperçu K70

Re: contre visite

samoundi M <samoundi@gmail.com>

ven. 16/06/2017 03:59

A NASRALLAH SARA <SNASRALLAH@RoyalAirMaroc.com>;


Je soussignée Dr Samira MOUNDIRI, certifie avoir effectué une contre-visite pour MUPRAS

Nom et prénom :EL OUAZZANI Ismail

Matricule :1751

Date :15/06/2017 13h40

Adresse :hopital cheikh khalifa casablanca



Constatations et conclusions :patient hospitalisé le 14/06/2017 à 15h23 pour appendicite

K70 justifié (appendicectomie)

échographie et TDM abdomino- pelviennes justifiées



bilan biologique selon les pièces justificatives

suites opératoires simples

sortie prévue le 16/06/2017 (séjours 02 jours)

Le 15 juin 2017 à 11:53, NASRALLAH SARA <SNASRALLAH@royalairmaroc.com> a écrit :

COMPTE RENDU D'HOSPITALISATION

Nom	 170614130815KA-002  EL OUAZZANI ISMAIL	SERVICE : hospitalisation 5
Age :		Chambre :
Date		Médecin traitant :
Date		IPP :

Organisme : PAYANT
 Entrée : 14/06/2017
 Chambre : NA

• ATCD :

*Avec antécédents
particuliers*

• Histoire Clinique :

*Douleur FITE le 14/06/2017
Echographie abdominale*

• Examen clinique à son admission :

*Abd. dur + epauche +
retro ombilicale hard placée*

• Traitement :

*Affection diagnostiquée par
Mr Bureau*

• Evolution :

• Conclusion :

Affection aiguë

Hôpital Cheikh Khalifa
Dr. BOUABO Abdelkader
Chirurgie Générale
061024116



Hôpital Cheikh Khalifa Ibn Zaid

SOINS FORMATION RECHERCHE

Casablanca , le 14/06/2017

PATIENT : EL OUAZZANI Ismail
MEDECIN TRAITANT : DR BOUAYAD Abdelghani
EXAMEN(S) REALISE(S) : Scanner abdomino-pelvien

Renseignements cliniques : épanchement de la FID, suspicion d'appendicite.

Technique :

Acquisition spirale volumique en coupes fines avec reconstructions multi-planaires, avant et après injection de produit de contraste.

Résultats :

Appendice tuméfié, mesurant 12 mm de diamètre, siège de rétention endoluminale avec stercolithes en son sein, paraissant de siège latéro/rétrocaecal, dont la pointe est situé à environ 3 cm sous le pôle inférieur du foie.

Infiltration de la graisse péri appendiculaire avec épanchement péritonéal autour .

Par ailleurs, foie, pancréas, rate et reins d'aspect scannographique normal.

Absence de dilatation des voies biliaires intra ou extra hépatiques.

Ganglions mésentériques et de la fosse iliaque droite sans adénopathie de taille significative.

Vessie de bonne capacité, à paroi fine et contenu homogène.

Au total :

Aspect scannographique compatible avec une appendicite aigue avec stercolithes endoluminaux, et réaction péritonéale autour.

En vous remerciant de votre confiance

Signé : **DR Berrada S.**

Hôpital Cheikh Khalifa Ibn Zaid

Sise Hôpital Cheikh Khalifa Ibn Zaid, Boulevard du complexe administratif, Hay El Hassani,
BP 82403 Casa Oum Rabii, Casablanca, Maroc

Tél./Fax : +212 5 29 00 44 77

www.hck.fckm.ma

Hôpital Cheikh Khalifa Ibn Zaid
Tél : 29 00 53 45
Fax : 29 00 44 77
E-mail : hck@fckm.ma
N° d'agrément : 090051367



**Fondation
Cheikh Khalifa Ibn Zaid**

ROYAUME DU MAROC



Hôpital Cheikh Khalifa Ibn Zaid

SOINS FORMATION RECHERCHE

Casablanca , le 14/06/2017

PATIENT : EL OUAZZANI Ismail
MEDECIN TRAITANT : DR BABAZINE HICHAM
EXAMEN(S) REALISE(S) : Echographie Abdomino-pelvienne

Renseignements cliniques : douleur de la FID .

Résultats :

- Foie de taille normale, de contours réguliers et d'échostructure homogène.
- Tronc porte, veine cave inférieure et veines hépatiques de calibre normal.
- Vésicule biliaire à paroi fine, alithiasique.
- Voies biliaires intra et extra-hépatiques de calibre normal.
- Pancréas et rate sont sans anomalie échographique.
- Reins de taille et de situation normales, de contours réguliers, présentant une bonne différenciation parenchymo-sinusale.
Absence de dilatation pyélo-calicielle.
- Vessie semi pleine, de contenu trans-sonique.
Prostate homogène, de volume normal.
- Absence de visualisation de l'appendice.
- Ganglions mésentériques sans adénopathie de taille significative.
- Lame d'épanchement péritonéal minime anéchogène de la FID.
- Aspect à confronter aux données cliniques , du bilan biologique et d'un éventuel scanner.

En vous remerciant de votre confiance

Signé : DR Berrada S.

Hôpital Cheikh Khalifa Ibn Zaid
BP 82403 Casa Oum Rabii, Casablanca, Maroc
Tél/Fax : +212 5 29 00 44 77
www.hck.fckm.ma

Hôpital Cheikh Khalifa Ibn Zaid

Sise Hôpital Cheikh Khalifa Ibn Zaid, Boulevard du complexe administratif, Hay El Hassanl,
BP 82403 Casa Oum Rabii, Casablanca, Maroc

Tél/Fax : +212 5 29 00 44 77

www.hck.fckm.ma



Fondation
Cheikh Khalifa Ibn Zaid
ROYAUME DU MAROC

مستشفى
الشيخ خليفة ابن زايد
علاج تكوين بحث



Hôpital
Cheikh Khalifa Ibn Zaid
SOINS FORMATION RECHERCHE

Casablanca, le vendredi 16 juin 2017

Compte Rendu opératoire

Identification du Patient		Information sur le Séjour	
Nom :	EL OUAZZANI	Médecin traitant :	DR BOUAYAD
Prénom :	Ismail	Service d'hospitalisation :	HOSPI 5
Age :	18 ans	IPP du patient :	170614130815KA
Sexe :	Masculin	NDA séjour :	170614130815KA-002
Adresse :		Entrée le :	14/06/2017
N° Tél :	0668307705	Sortie le :	14/06/2017

ACTES CHIRURGICAUX EFFECTUES :

APPENDICITE

MODE D'ANESTHESIE :

Patient informé des risques, conséquences et complications éventuelles de l'intervention.

COMPTE RENDU OPERATOIRE :

Syndrome douloureux de la fosse iliaque droite depuis hier soir avec vomissements.
Échographie et scanner en faveur d'une appendicite rétrocaecale presque sous-hépatique.
McBurney à l'ouverture du péritoine liquide séreux. Appendice phlegmoneux libéré progressivement après ligature des mésos.
Ligature de base. Ectomie toilette du Douglas. Fermeture plan par plan

Hôpital Cheikh Khalifa
Dr BOUAYAD Abdelghani
Chirurgie Viscérale
061034

SIGNATURE :
DR BOUAYAD ABDELGHANI