

4599

MUTUELLE

N° Mle

4599

0

PNT

FICHE MEDICALE D'ADMISSION

ADHERENT - ~~CONJOINT~~ - ENFANT

NOM : KHATIB Prénoms : Abdelilah

Date de naissance : 26.7.1960 Sexe : M.



Date - 9 AVR. 1982

Médecin Dr. BOUJIBAR

Ex. Clinique : Poids 54 kg

Cœur N=0

T.A. 11/6

Ap. resp. RAS

Ap. dig. RAS

Urines { A 0
S 0

Hernies Neant

Râte N=

Varices /

Réflexes NY

Ex. Complémentaires :

Antécédents :

14/09/88 - 1500 mtt mm remboursé EP non répétée - NY

25/10/02 Hc angine + boue

13/11/03 Hc + BME decholester

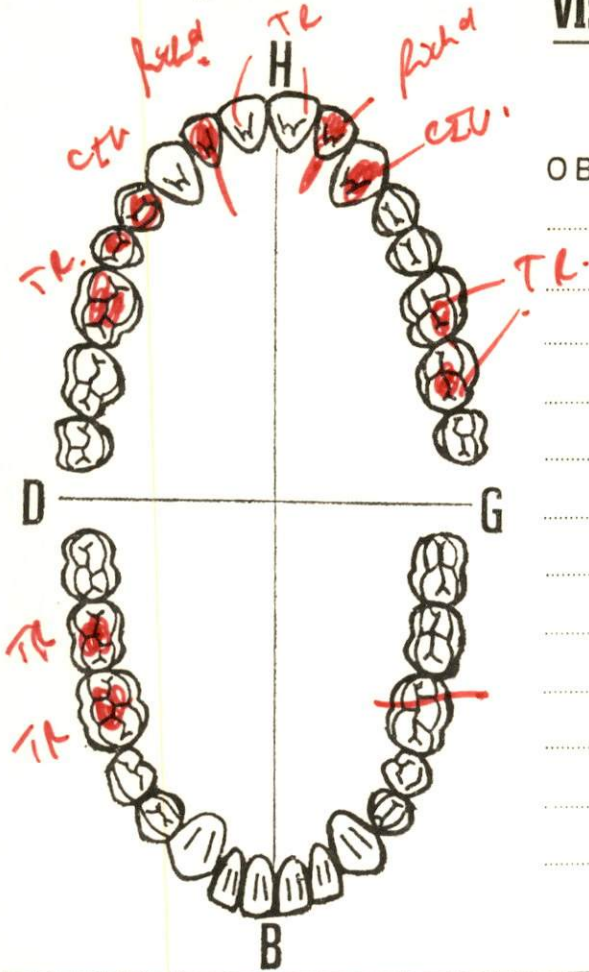
11/7/7 Bepit usap K10 + NY

31/10/06 Bepit m/06 = + 1.25

- 9 AVR. 1982

VISITE D'ADMISSION - CONTROLE DENTAIRE

OBSERVATIONS:



Dates	Actes	Observations
19.12.86:	→ 45.42.43.44. + n.1d.	
	→ 25.35.33.23.49.	
11 Nov 87	Accord ^{bridge} Cem 13x5	et bulph 1x7 (D305)

11 Mob Bl reg ML
5/11/7 utilisation N.
utilisation 220 N

22/5/18 Jumeil A + claver
E 110 1/1

12/8/08 Offre Relais - Rhône
- Bule by

28/6/10 the OGG: +1,50.

11-05-16 ou NMI testinopole colle par
CP droit N x ep + BARRIN 21/2/16
+ Scenello → passer
nature de la - classe nécessaire
se sciemtly orthographe
avec écrire 1000 777

05 Mai 2017 Certification expère D. F. 101
+ JRD haute bache

06 Mars 2018 Commune profie + Dialectis
et Stent city
E. Hop Carriage

25.01.17

sur Rtn

① Affectiones C₅ + hachuel
H. pter saup Rtn
27.02.18

② HTA C₅ + ECG + vcho
coeur + Bole (Vee - Cœur)
27.02.18

15.08.17

sur Rtn Replète de
lendo - Supra - epineur
→ Cote

19.12.17

sur Rtn Aff. vcho
coeur + Roter ECG +
Roter TA + Up Sc. Rtn
+ Tracert. 04.08.18

28/12/18

Rtn → Rénalgie (surtout vcho)
Eko → A fournir. 27/01/18

07/01/19

W. Pic/K120 -

14/01/19

hépatic du uroome de

Anton

Bien sûr. EHN Aff. vcho
méd. f. vcho
→ brûlure N.P. de
2^e et 3^e rayon avec vcho
surtout ant. (04/04/19)

17/01/19

R670 + G. J. d. vcho -

(17/01/19) Rtn
etc.

R670 + Chm. Rtn + G. J. d. vcho
p. duodénil et glit cystin
Rtn aut. particulièrement

Docteur Sâad BENNIS
Chirurgien Urologue
Chirurgie et exploration endoscopique
Des reins et des voies génito-urinaires
Lithotriptie extracorporelle-Echographie
Impuissance – Circoncision .
Patente : 34206759

Le : 06/12/2006

Compte Rendu de Fibroscopie Uretrovesicale

Nom +Prénom :KHATIB Abdellah

Motif : Hématurie.

Anesthésie locale à la xylocaïne gel.

Introduction du fibroscope sous contrôle de la vue.

La progression dans l'urètre se fait sans problème jusqu'au sphincter.

Présence d'une lésion de l'urètre pénien avec saignement diffus.

Bonne contraction du sphincter strié.

Hypertrophie des deux joues prostatiques et du col vésical

Muqueuse vésicale modérément épaissie.

Absence de lésions tissulaire intravesicales.

Les 02 meats urétéraux sont libres.

Conclusion : Ulcération urétrale + Maladie du col.

518/2



Docteur Sâad BENNIS
Chirurgien Urologue
72, Boulevard Eshtoumi - Casa
Tél. 022 29 32 44 / 46



0522279000



Coelio - Chirurgie
Chirurgie générale
Chirurgie de l'obésité
Chirurgie carcinologique

Le 06-05-2019

PLI CONFIDENTIEL

Mr. ~~Mme Melle~~..... **KHATIB**..... **Abdellah**

*Présente une cholécystite aigue lithiasique nécessitant
une Cholécystectomie par voie coelioscopique +
vérification (VBP) de voie biliaire principale.*

KC 120

الدكتور نور الدين الراضي
Docteur N. RADHI
Chirurgien
Clinique Atlas-Casa

0522279000

CENTRE DE RADIOLOGIE ABOUMADI



مركز الطب الإشعاعي
أبو ماضي

Casablanca le 02/05/2019

Dr. Mustapha AKIKI
Spécialiste en Radiologie
Lauréat de la Faculté de
Médecine de Nancy
Ex Enseignant à la Faculté de
Médecine

Dr. M. AZ El-Arab BERRADA
Spécialiste en Radiologie
Ex Enseignant à la Faculté de
Médecine

Dr. Hakima BENKIRANE
Ep. Benjelloun
Spécialiste en Radiologie
Lauréate de la Faculté de
Médecine de Nancy
Ex attachée au CHU Ibnou Rochd
Diplômée de Paris
en Imagerie de la femme

Dr. Imad HANAFI
Spécialiste en Radiologie
Lauréat de la Faculté
de Médecine de Bruxelles
Ex. Praticien hospitalier
des hôpitaux de Paris
Radiologie Conventionnelle
et Interventionnelle

PATIENT : KHATIB ABDELLAH
MEDECIN TRAITANT : PR. JAMIL DRISS
EXAMEN(S) REALISE(S) : I.R.M ABDOMINALE
H:

Technique

Coronales T2.
Axiales T2 Spir.
Diffusion.
Séquences cholangiographiques centrées sur les voies biliaires.

Résultat

Foie stéatosique de taille normale homogène de contours réguliers sans lésion focale d'allure suspecte.
Vésicule biliaire à parois épaissies contenant des micro-lithiases associées à du sludge.
Absence de dilatation des voies biliaires intra hépatiques.
Le cholédoque fin et libre de tout obstacle lithiasique s'abouche directement au niveau de la papille.
Absence de dilatation du canal de Wirsung.
Pancréas de volume normal de signal homogène.
Absence de coulée péri pancréatique.
Absence d'épanchement libre dans la cavité péritonéale.
Les deux reins ainsi que la rate sont d'aspect morphologique normal.

Conclusion

I.R.M. abdominale compatible avec une vésicule biliaire à parois épaissies contenant des micro-lithiases et du sludge.
Absence de lithiase cholédocienne.
Absence d'anomalie pancréatique visible à l'I.R.M. ; toutefois une corrélation aux données biologiques reste indiquée

- IRM Haut champ
- Scanner Spirale Multi-barettes
- Radiologie Générale Numérique
- Mammographie Numérique
- Echographie-Doppler Couleur
- Echo-Doppler 3D, 4D
- Echographie Morphologique
- Cone Beam
- Panoramique Dentaire Numérique
- Denta-scanner
- Téléradiologie 4 mètres Numérique
- Ostéo-densitométrie Biphotonique
- Radiologie Interventionnelle

Confraternellement

R. BENKIRANE H.

INPE : 091023531

S.A.R.L. au Capital de 740.000 DH - 27, Rue Ilya Abou Madi - Quartier Sauthier 20100 Casablanca - MAROC
Tél.: 05.22.20.34.57/58 - Fax: 05.22.47.40.09 - Email: contact@radiologie-aboumadi.com - www.radiologie-aboumadi.com
IRM : 05.22.46.37.10 - Scanner : 05.22.46.37.20 - Echographie : 05.22.46.37.30 - Radiologie Standard : 05.22.46.37.40
TP : 35509523 - IF : 01086163 - CNSS : 2623884 - R.C : 395253 Casablanca - I.C.E : 002036624000064