

MUTUELLE

N° Mle

4682,
~~4685~~

FICHE MEDICALE D'ADMISSION

ADHERENT - CONJOINT - ENFANT



NOM : ALAMI - CHAMS Prénoms : Nezha

Date de naissance : 24.04.52 Sexe : F

Date

21 Fev. 1986

Médecin

Docteur BOUJIBAR

Ex. Clinique : Poids

50 kg

Cœur

N°

T.A.

112/7

Ap. resp.

RAS

Ap. dig.

RAS

Urines

A 0
S 0

Hernies

Neant

Rôte

N°

Varices

—

Réflexes

Nx

Ex. Complémentaires :

RAS

Antécédents :

RAS

09/09/04 Bilan Hormonal

04/11/04 Bilan

$$SD = (155 - 0,50) - 0,50$$

$$SD = (10 - 0,50) + 0,50$$

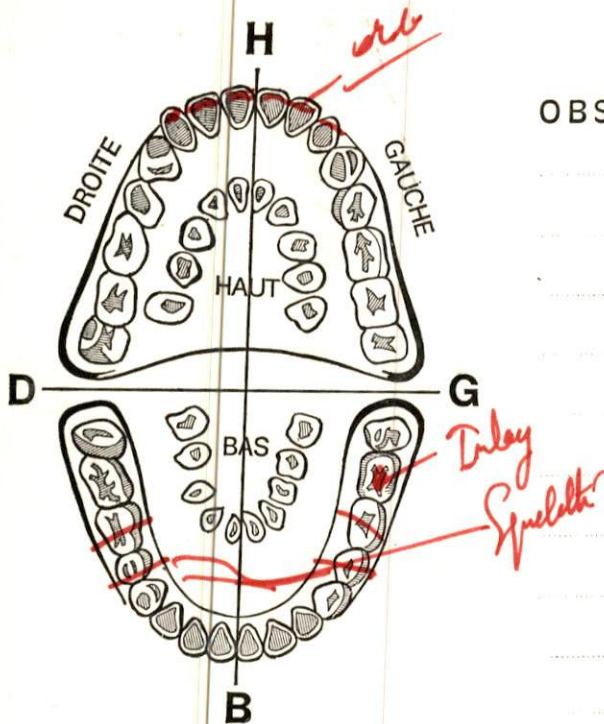
24/02/09 Glycémie + Fréq. — 1 Anale
(110)

29/07/09 : SD : 1,25 ; 1del + 2,50 080
SD 41

VISITE D'ADMISSION - CONTROLE DENTAIRE

5 FEV. 1982

OBSERVATION:



Dates	Actes	Observations
16.1.82	11.12.13.14. 21.22.23.24.	
20 SEP. 1991	Rausdiz. 11.12.13. 21.22.23 TA 16.48	GEV 24.
16.2.94	Accond bndg B 34-7 49to = 320	44 → 47 CHARAT
4 AUG. 1995	CCV 38 120	"
20 OCT. 1995		
10/2/98	Dro 13 (on CHARAT.)	
14/5/98	23 CCV Dro	"
14.5.00	Dv + 20g -	

11/08/11 Rectoscope le 28/11/11

+ lavement f. HET le 28/11/11

Aff procto

8/6/11

OD

OG

+1,25 AD +2,10

31 MAI 2013

OD +1,5

OG +1,5

AD +2,25

21/5/02 48 D12 + 2H
28/5/02 11-12-21-22 4 D12
27 JAN 2005 11-12-20 D12 + 2H + SG 6D4

04 AOUT 2005 2H

15 FEV 2006 2H + 14 D12 + 15 D22 + D3

13 SEPT 2006 2H Det

09 FEV 2007 13-14 off 2H20

24/02/20 Det D20 + 13 off D12

26 JUL. 2012 Ace D120 CCN 47 (Benthammou)

05 OCT. 2012 BPR D120 (Ace du 26-7-12)

24 OCT. 2013 Ace D120 CCN 15 (Pennoune)

15 NOV. 2013 BPR D24 Det 2 S

15 NOV. 2013 BPR D28+28 (¹⁸ + ¹⁰ Bio + obA) 16 ⊕ 3 RX Num

28 NOV. 2013 BPR D120 (Ace 24-10-13)

FICHE MEDICALE D'ADMISSION

ADHERENT - ~~CONJOINT~~ - ENFANT

Nom : FASSI FIHRI ALANI Prénom : N/ezha
 Matricule : 4682 Date de naissance : 24.07.49 Sexe : F

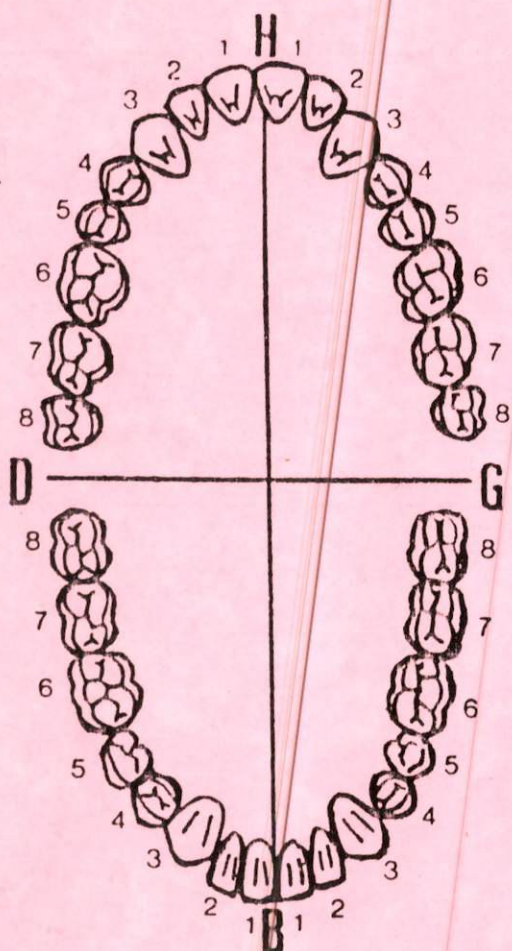
PHOTO

Date	Médecin
Ex. Clinique :	
Poids	Urines A
Coeur	S
T. A.	Hernies
Ap. resp.	Râte
Ap. dig.	Varices
	Réflexes

Ex. Complémentaires :

Antécédents :

24/12/86
 27/03/08
 Refs PEL 18 collections
 005 (160° - 0,10) + 0,31
 065 (160° - 0,10) + 0,31
 (Méo de col effen
 le stretoner K100 y
 en nepoli



VISITE D'ADMISSION - CONTROLE DENTAIRE

OBSERVATIONS :

.....

.....

.....

.....

.....

.....

.....

.....

.....

.....

Dates	Actes	Observations
29 FEV 2008	TR + 06T D20 + Act D24 SG 24/	
	Rx 24	
28 AVR 2008	IC 11-12-21 33A !	
	CCM / 11-12-21-22 4 8/20	
		(BERRAH)
12 MAI 2008	Facture Accord le 28/4/08	
24 OCT. 2013	Xe D120 CCM 15 (Benmouna)	(autre Dossier)



MUPRAS
Mutuelle de Prévoyance
& d'Actions Sociales
de Royale Air Maroc

FICHE MEDICALE D'ADMISSION

☐ ADHERENT ☐ CONJOINT ☐ ENFANT

Photo

Nom : Alami Chams Prénom : NEZHA

Matricule : 46821 Date de naissance : _____ Sexe : _____

Date : _____ Médecin : _____

Ex. clinique :	Poids	_____	Urines	[A _____
	Coeur	_____		[S _____
	T.A.	_____	Hernies	_____
	Ap. resp	_____	Râte	_____
	Ap. dig	_____	Varices	_____
			Réflexes	_____

Ex. complémentaires : _____

Antécédents : _____

10 6 JUL 2015

SS BB (9/05/15)
BB (11/05/15)
BB (12/05/15)

1 FAVR 2016

01 +1,75
06 +1,75 2017 +3,85

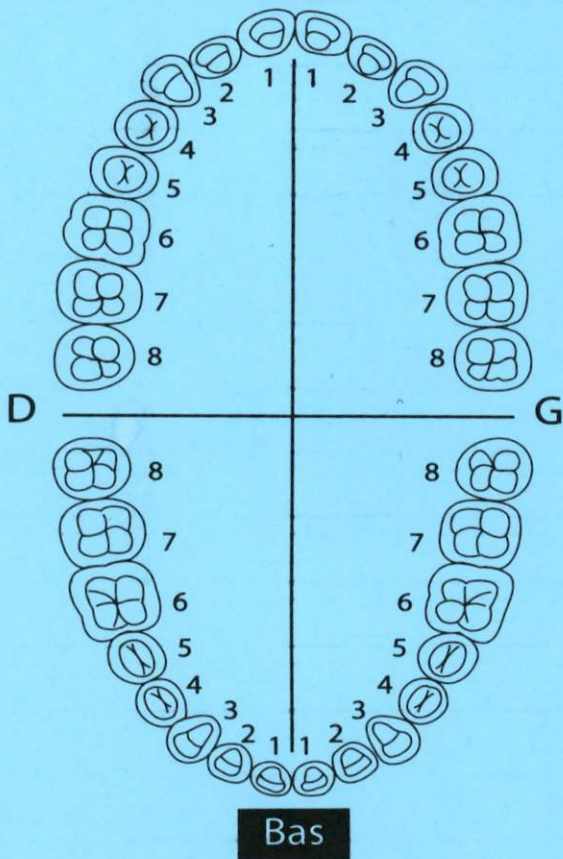
01 Aout 2017

Adh. Neufkeste 882

ACCORD MUPRAS : _____

VISITE D'ADMISSION - CONTROLE DENTAIRE

This image shows a single sheet of white paper with horizontal blue ruling lines. The lines are evenly spaced and run across the width of the page. There are no margins, text, or other markings on the paper.

[illegible]

26 Sept 2017

od + 2,25

OGA 2.00

/ 2572500



HISTOLABO

Dr. Najia BENNANI
Laboratoire d'anatomie
et de Cytologie pathologiques

إستولابو

الدكتورة بناني نجية
مختبر تحليل الخلايا والأنسجة

Casablanca, le 30 janvier 2009

Dr. : Mohamed ZARQAOU

Mme: Nezha ALAMI

Age : 57 ans

Prélèvement parvenu au laboratoire le : 26/01/2009

Organe : Col utérin (Atrophie sur colposcopie. CIN 1 sur frottis récent)

COMPTE-RENDU ANATOMO-PATHOLOGIQUE

Réf. : 91200

Biopsie cervicale en 2 fragments représentant une muqueuse exocervicale en partie bordée par un épithélium pavimenteux, de stratification bien ordonnée, de hauteur subnormale.

Partout ailleurs, l'épithélium de bordure paraît de hauteur normale ou discrètement réduite mais à cellules atypiques: les cellules paraissent de taille moyenne et grande à noyau volumineux avec perturbation légère à modérée du rapport nucléo-cytoplasmique. Le noyau est par places hyperchrome comportant au moins un volumineux nucléole et montrant des mitoses anormales de localisation médiane essentiellement, par places superficielles.

Le chorion muqueux est fibroblastique ne comportant que de rares lymphoplasmocytes clairsemés.

CONCLUSION : MUQUEUSE CERVICALE ATROPHIQUE SIEGE D'UNE NEOPLASIE MALPIGHIENNE INTRA-EPITHELIALE DE HAUT GRADE (CIN 2-3).

Il n'est objectivé aucun indice de malignité invasive dans les limites de ce matériel biopsique.

HISTOLABO
Dr. Najia BENNANI
132, Avenue Hassan II
Tél: 22.30.44 - CASABLANCA



Pr. Chems Eddoha MOUNZIL BENSLAMA

Spécialiste en Gynécologie Obstétrique

Ancien Professeur à la Faculté de Médecine de Rabat

Ancien Médecin Commandant à l'Hôpital Militaire de Rabat

Ancienne Assistante des Hôpitaux de Paris

Diplômée de la Faculté de Médecine René Descartes à Paris

en Stérilité et Reproduction, Echographie, Cœlioscopie

et Hystéroscopie

الدكتورة شمس الضحى مونزيل بنسلامة

اختصاصية في أمراض النساء والتوليد

أستاذة جامعية سابقا بكلية الطب بالرباط

طبيبة عسكرية سابقا بالمستشفى العسكري بالرباط

طبيبة مساعدة سابقا بمستشفيات باريس

خريجة كلية الطب روني ديكارت بباريس

وحائزة على دبلوم العقم والتناسل، الفحص بالأمواج

الجراحة بالمنظار والفحص الداخلي للرحم

Casablanca, le 19. / 12 / 09. في الدار البيضاء،

Dr. ALAMI NEZHA.

Baigne du col:

CIN 3

"hy stercatome totale avec
Absolue des Annexes."

K150

Pr. C. MOUNZIL BENSLAMA
GYNECOLOGISTE
30, RUE DU MARCHÉ - MAÏRIF
CASA - TEL: 022 23 09 59

30, Rue du Marché - 2^{ème} étage - Maïrif - Casablanca - Tél. : 022 23 09 59 - GSM : 063 02 67 33

063 02 67 33 : المحمول - 022 23 09 59 : الهاتف - الدار البيضاء - المعارف - الطابق الثاني - زنقة المارشي - 30, Rue du Marché - 2^{ème} étage - Maïrif - Casablanca - Tél. : 022 23 09 59 - GSM : 063 02 67 33

E-mail : chems3567@hotmail.com : البريد الإلكتروني