

FICHE MEDICALE D'ADMISSION

EPOUSE



NOM : BAKALI Prénoms : Lahifa

Date de naissance : 27.11.57 Sexe : F

Date 24 JUIN 1977

Médecin

Ex. Clinique : Poids 45,5 kg
Coeur RAS
T. A. 12/6
Ap. resp. RAS
Ap. dig. RAS

Urines { A 0
S 0
Hernies Nient
Rête NI
Varices /
Réflexes NI

Ex. Complémentaires :

Antécédents :

24/1/06 Asthénie → Wt + Anémie lg

26/11/07 Oth $OD: (60 - 0,25) + 1,00$
 $OG: (85 - 0,75) + 1,00.$
AOS: + 2,00

20/1/19. TmJ Leukémie → Hémoc + Hb mg
TmJ 17/10/18 3 mg

25/02/22 osteoporose + RT. le 26/12/10
+ ostéodensitométrie + B3Pe 26/12/10

28/8/11 OI) +1,50 add +2,4
OG)

02.02.19

su KEn

(1) lombaire C5 + lombaire
+ Rx Rachis Lombo-Sacré
+ IP/oblique

(2) aff. L4/L5 + Nerf L5
+ Echo Nerf
+ Bilan (27-12-16)

15 Mai 2017

OI +2,0 add +2,50
OG +2,0 add +2,50

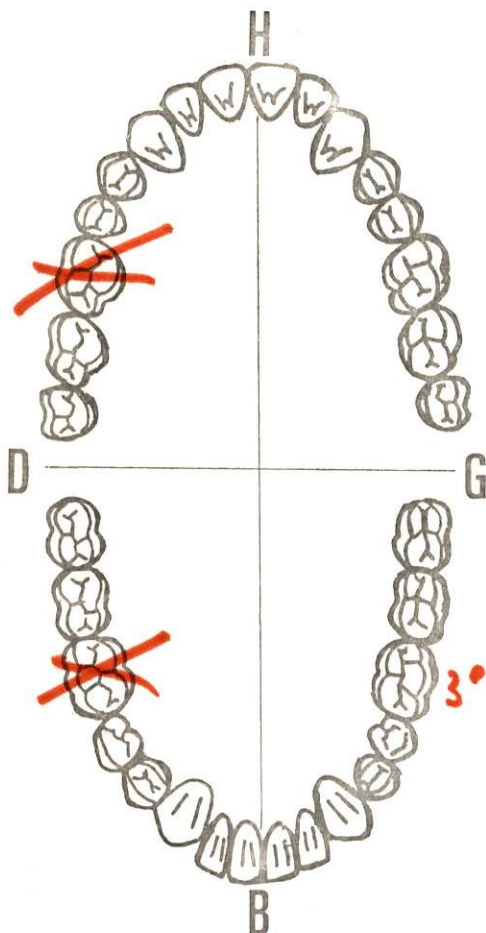
VISITE D'ADMISSION - CONTROLE DENTAIRE

24 JUIN 1977

OBSERVATIONS :

Vu 4

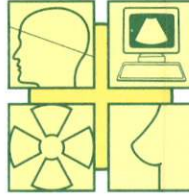
12/3/81. 046 $\frac{2}{2}$ 78 $\frac{6}{8}$ 05.



Dates	Actes	Observations
6.9.89	Accord bridge 13x5 (Duo)	
29 NOV. 1995	Accord bridge 13x5 et 15x8 (D'Barbier)	
4/12/93	Ra pernoxe D15 bridge com 15 -> 13 2000 (ALAO) bridge com 15 -> 13 3000 11	
8/3/04	com/45 Duo	11
11 NOV 2005	20	
20 FEV. 2012	BPR D24 Det	

10 1 Dec 2015 0 1 Dec 2015 A& D120 implant ^{HN} to c1735
(Boultamib)

11 0 Mars 2016 BPR D120 (Ae 1-12-15)



CENTRE RADIOLOGIE ANFA

Casablanca le , **20/10/2008**

Patient : **ALAMI BAKALI LATIFA**

SCANNER LOMBAIRE

*Mon cher confrère ,
veuillez trouver ci-dessous le compte rendu de l'examen pratiqué dans notre centre.*

Indication :

Lombosciatalgie droite.

Technique :

Réalisation d'une hélice couvrant l'ensemble du rachis lombaire sans injection d'iode.

Résultats :

Au niveau disco-ligamentaire :

- L1-L2, L2-L3 et L3-L4 : pas de saillie discale ni de signe de conflit disco-radiculaire.
- L4-L5 : protrusion discale régulière non compressive.
- L5-S1 : petite saillie discale postérieure refoulant discrètement la racine droite.
- Pas d'épaississement ni de calcification des ligaments inter-épineux.

Au niveau ostéo-articulaire :

- Pas d'anomalie focalisée de la structure osseuse;
- Diamètre antéro-postérieur normal du canal lombaire.
- Aspect normal des arcs postérieurs.
- Pas de bec osseux ostéophytique postérieur ou foraminal.

Au niveau des parties molles :

- Pas d'anomalie musculaire;
- Pas d'anomalie des parties molles péri-vertébrales.

Conclusion :

Petite hernie discale postéro-latérale droite en L5-S1.

NB : Pour enregistrer le fichier image sur le disque dur : clic droit sur le nom du patient figurant sur le tableau et exporter JPG puis enregistrer dans un dossier.

Merci de votre confiance.

Docteur Karim BENKIRANE

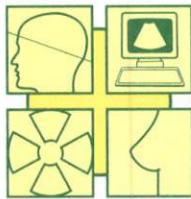
CENTRE RADIOLOGIE ANFA
5, rue Ali Abderrazak
CASABLANCA
Tél.: 94.97.97 - Fax : 94.97.99

Docteur Jawad El AOUD

Ancien Interne des Hôpitaux de Montpellier

Docteur Fatima AKDIM TALIB

Ancien Attaché des Hôpitaux de Paris



Docteur Karim BENKIRANE

Ancien Attaché des Hôpitaux de Montpellier

Tél. : 022 94.97.97⁺ - 022 94.12.36 - Fax : 022 94.97.99

E-Mail : cra@menara.ma

CENTRE RADIOLOGIE ANFA

Casablanca le , 20/10/2008

Patient : **ALAMI BAKALI LATIFA**

RADIOGRAPHIE DES GENOUX FACE ET PROFIL EN CHARGE

*Mon cher confrère ,
veuillez trouver ci-dessous le compte rendu de l'examen pratiqué dans notre centre.*

Résultats :

Absence d'anomalie de la trame osseuse.

Discret pincement fémoro-tibial interne bilatéral prédominant à droite sans ostéophytose.

Absence de calcifications anormales ou d'épanchement articulaire.

Aspect normal des rotules.

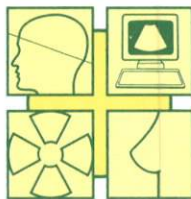
Conclusion:

Chondropathie fémoro-tibiale interne bilatérale débutante.

Merci de votre confiance.

Docteur Karim BENKIRANE

CENTRE RADIOLOGIE ANFA
5, rue Ali Abderrazak
CASABLANCA
Tél.: 94.97.97 - Fax : 94.97.99



CENTRE RADIOLOGIE ANFA

Casablanca le , **20/10/2008**

Patient : **ALAMI BAKALI LATIFA**

**ECHODOPPLER VEINEUX
DES MEMBRES INFÉRIEURS**

*Mon cher confrère ,
veuillez trouver ci-dessous le compte rendu de l'examen pratiqué dans notre centre.*

Examen réalisé sur un appareil Voluson Expert 730 mis en service en janvier 2006.

Indication :

Varices de la cuisse droite avec douleur.

Résultat :

Absence de signe direct ou indirect de thrombose veineuse profonde et superficielle au niveau des deux membres inférieurs.

En position debout:

- présence d'une varice du territoire saphène interne droit non thrombosée.
- présence d'un reflux de la colonne sanguine après manoeuvre de compression au niveau de la veine saphène interne droite en rapport avec une insuffisance valvulaire.
- absence de signe d'insuffisance valvulaire saphène interne gauche.

Conclusion :

Absence de thrombose veineuse profonde ou superficielle.

Signe d'insuffisance valvulaire superficielle saphène interne droite avec varices superficielles non thrombosées.

Merci de votre confiance.

Docteur Karim BENKIRANE

CENTRE RADIOLOGIE ANFA
5, rue Ali Abderrazak
CASABLANCA
Tél.: 94.97.97 - Fax : 94.97.99