

# FICHE MEDICALE D'ADMISSION

☐ ADHERENT ☐ CONJOINT ☐ ENFANT

Photo

Nom : Khattabi Prénom : Brahim

Matricule : 509 Date de naissance : Sexe :

Date

Médecin

Ex. clinique : Poids

Coeur

T. A.

Ap. resp.

Ap. dig

Urines

Hernies

Râte

Varices

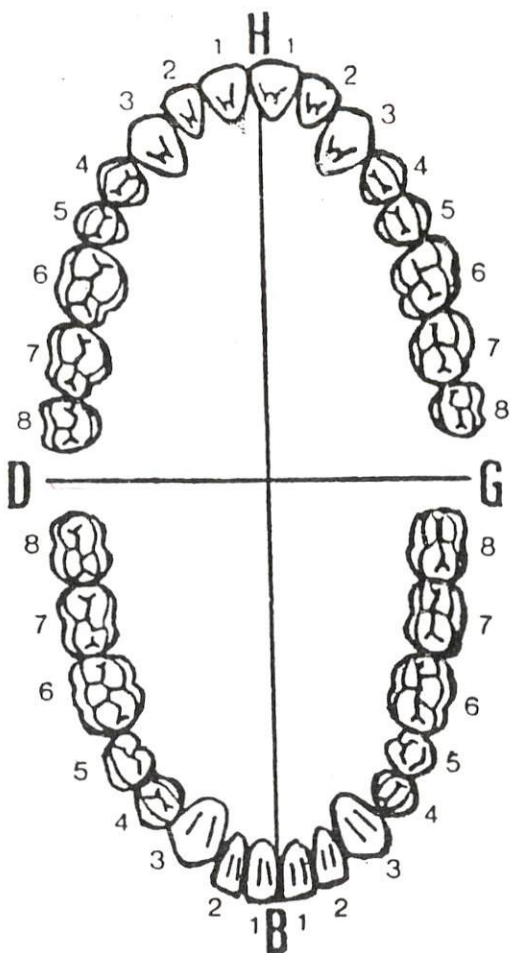
Réflexes

Ex. complémentaires :

Antécédents :

18/12/88 LES K20 K  
30/11/88 Brahim Legeat K20  
1/1/89 Aechefleuni (Mylène ?)  
13/1/89 Brahim Legeat K20  
27/4/89 Aiche Jullien  
14/5/89 Brahim Legeat K20  
14/10/89 Aiche Jullien K20

**OBSERVATIONS:**



**OBSERVATIONS:**

[illegible]

Professeur Hassan El Kabli

Professeur de l'enseignement  
superieur

Médecine Interne

Casablanca Le

الأستاذ حسن القبلي

أستاذ التعليم العالي

الطب الباطني

الدار البيضاء في

20/10/9

cher confrère


Je vous confie pour ami et  
confrère prim en charge par  
des séances de radiothérapie aux  
Khalidi Brulion qui présente  
une amylose avec une énorme  
mégaklome gerante qui n'a pas  
répondu à un traitement au melphalan  
(Alkeran<sup>®</sup>) et medul bone  
à raison de 4g/m<sup>2</sup> sur une 6 mois.



(16) la malocclusion persiste toujours  
et constitue un gêne à l'alimentation  
et respiratoire pour le patient.  
Je vous confie ce patient pour une éventuelle  
radiothérapie pour ~~se~~ résoudre la  
malocclusion.

Mch

  
Dr. HASSAN EL KABLI  
Médecine Interne  
Clinique Mers Sultan



# Laboratoire de Pathologie Alaoui

Dr. Alaoui Bouhamid Abdelhafid  
Anatomo - Cytopathologiste

Casablanca, le 07/01/2009

Nom et prénom: MR KHATTABI BRAHIM  
Sur ordonnance du Dr: BENABDELJALIL  
N° d'anapath: 032AHB0109

Prélevé et parvenu au laboratoire le 05/01/2009

Organe ou siège du prélèvement: Langue

Renseignements cliniques:

Age: 55 ans  
Adénopathie sous maxillaire avec langue épaissie  
oedémateuse  
Amylose ?



## COMPTE RENDU ANATOMOPATHOLOGIQUE

Type d'intervention : Biopsie extrémité antéro-latérale gauche de la langue

Nombre de fragments : 1

Dimensions : 1 cm

Coupes microscopiques :

- Revêtement malpighien focalement parakératosique sans anomalie architecturale ni cytologique
- Chorion montrant de nombreuses coupes vasculaires présentant une paroi épaissie par le dépôt d'une substance éosinophile amorphe rouge Congo positive, présentant une biréfringence verte à la lumière polarisée, signant effectivement sa nature amyloïde. Cette substance est également retrouvé également en dehors des vaisseaux sous forme de petits foyers épars
- L'ensemble repose sur des faisceaux de fibres musculaires striées normales

Conclusion : Aspect histopathologique effectivement d'une localisation linguale essentiellement vasculaire d'une amylose  
Pas de malignité

LABORATOIRE DE  
PATHOLOGIE ALAOU  
310, Rue Omar Riffi  
Tél: 022 44.51.00 - Fax: 022 44.52.30





**CLINIQUE  
LE LITTORAL**

مصحة الساحل المختصة

## DEMANDE DE PRISE EN CHARGE

RADIOCHIMIO-THÉRAPIE • FORMATION • GÉNÉTIQUE • GASTRO-ENTÉROLOGIE • GÉRIATRIE • MÉDECINE NUCLÉAIRE • ONCOLOGIE MÉDICALE  
ONCO-HEMATOLOGIE • GREFFE DE MOELLE • RADIOLOGIE • CHIRURGIE CARCINOLOGIQUE • GYNÉCOLOGIE • DERMATOLOGIE • CHIRURGIE PLASTIQUE ET ESTHÉTIQUE

SOINS INTENSIFS • REANIMATION ET TRAITEMENT DE LA DOULEUR • SOINS PALLIATIFS

RADIOFREQUENCE • DÉPISTAGE ET DIAGNOSTIC DES TUMEURS

**MONSIEUR LE MEDECIN CONSEIL**

**MUPRAS  
CASABLANCA**

*Cher confrère,*

*Je vous prie de bien vouloir trouver ci-dessous les renseignements cliniques concernant*

**MR KHATTABI BRAHIM**

*ayant droit à la couverture médicale par votre organisme gestionnaire.*

*Je vous écris pour information en vue de démarches administratives utiles pour **une prise en charge ou un accord de principe.***

*Avec mes remerciements, veuillez croire, cher confrère, à mes considérations les meilleures.*

### **Renseignements clinique :**

**CAVITE BUCCALE POUR MACROGLOSSIE  
(AMYLOSE)**

### **TRAITEMENT PROPOSE**

**RADIOTHERAPIE PAR ACCELERATEUR**

Casablanca, le 08/10/09

**Dr. HAJJI**

*Clinique Spécialisée Le Littoral  
Salaj 3, Bd. Sidi Aïch  
Casablanca  
Tél: 022 79 84 11 / 12  
Fax: 022 79 84 13*

**Pr. SAMLALI**

*Pr. SAMLALI  
Spécialisée Le Littoral  
Bd. Sidi Aïch  
Casablanca  
Tél: 022 79 84 11 / 12  
Fax: 022 79 84 13*

مركز بئر أنزاران لأمراض الأذن والأنف والحنجرة وجراحة الوجه والفك وتقويم الدوار والصمك  
Centre Bir Anzarane d'O.R.L. et de Chirurgie Cervico-Maxillo-Faciale  
Exploration des Vertiges et de la Surdit 

**Dr. NOURALLAH LARAQUI Zine Elabidine**  
Professeur Agr g   
M decin de la F.F.E.S.S.M  
ORL - Chirurgie du Cou  
Chirurgie Maxillo-Faciale  
Exploration des Vertiges et de la Surdit   
Allergologie

الدكتور نور الله العراقي زين العابدين  
استاذ مبرز  
امراض الاذن والانف والحنجرة  
وجراحة الوجه والفك وتقويم الدوار والصمك  
امراض الحساسية

Casablanca le: 12/10/2009

**Cher confr re**

Je vous remercie pour votre confiance j'ai bien examin  Monsieur Brahim EL KHATTABI demeurant : Lot Mly Thami Imp 2 N  15 Oulfa   CASABIANCA

qui pr sente une pathologie ORL necessitant une radioth rapie par acc l rateur pendant un mois .

Je vous prie de croire Monsieur   l'expression de mes sentiments les meilleurs.

*Handwritten signature in red ink.*

**Dr. NOURALLAH LARAQUI**  
Professeur Agr g   
O.R.L. Chirurgie Maxillo-Faciale Allergologie  
119, Bd. Bir Anzarane M dina Casablanca  
T l: 0522.25.72.72

**Pr. Zine Elabidine Nourallah Laraqui**



**HISTOLABO**

**Dr. Najia BENNANI**  
Laboratoire d'anatomie  
et de Cytologie pathologiques

**إستولابو**

الدكتورة بناني نجية  
مختبر تحليل الخلايا والأنسجة

**Casablanca, le 18 décembre 2008**

**Pr. : H. EL KABLI**

**Mr. : Brahim KHATTABI**

**Age : 64 ans**

**Prélèvement parvenu au laboratoire le : 16/12/2008**

**Organe : Glande salivaire accessoire (Suspicion de syndrome de Gougerôt Sjögren)**

### **COMPTE-RENDU ANATOMO-PATHOLOGIQUE**

**Réf. : 812085**

Biopsie salivaire accessoire en 2 fragments de très bonne taille examinée en coupes semi-sériées.

L'infiltrat interstitiel est lymphoplasmocytaire ponctuant la glande avec 1 îlot d'une dizaine de cellules inflammatoires. La régression canaliculaire des acini est à peine ébauchée avec quelques images deci delà. La fibrose est très discrète. Ça et là, les vaisseaux paraissent épaissis, à paroi fibro-hyaline restant négative à la coloration au Rouge Congo Alcalin

**CONCLUSION : SIALADENITE LYMPHOCYTAIRE FOCALE DE STADE 1 FIBROSE + (CHISHOLM ET MASON)**

**HISTOLABO**

**Dr. Najia BENNANI**  
132, Avenue Hassan II  
Tél: 22.30.44 - Casablanca