☒ ADHERENT ☐ CONJOINT ☐ ENFANT

1876

Photo

Matricule : 1876 Date de naissance : 02/05/53 Sexe : M

Date : _____ Médecin : _____

Réflexes

Ex. complémentaires : _____

Antécédents : _____

08-07-16 zu Rm. H.A. rd 23mo. (16-12-15)
+ B.C. (28-12-15)

21 Mai 2016

(1) At Singapore H b e/o

(2) In [unclear] + [unclear] + [unclear]

2016

10 Juin 2016

- ① HTA H In 14/04 Jan 37 is
- ② Metastatic phoscopy + Biopsy

ACCORD MUPRAS :
10 9 Aout 2016

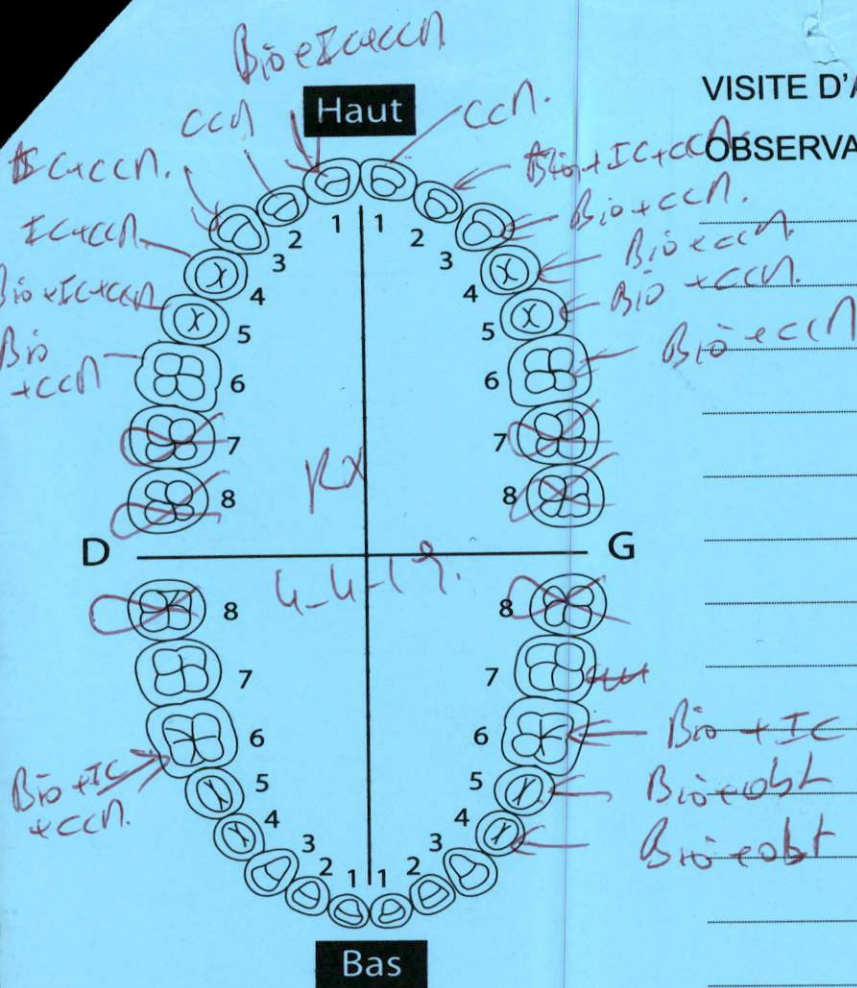
10 9 Août 2016

16' HFA 'A de 3 Dias

15 Nov 2016

156 (1910/116)

OBSERVATIONS :



Dates	Actes	Observations
11 Fevr 2016	BPR D40 A ttele metalique	(contenue 11, 12 13)
09 Nov 2017	BPR D87 + 212 (Bio + obt) (44, 45, 31, 41, 37)	35 ⊕ obt ⊕ Det ⊕ 2 Rx Num
14-5-18	BPR Cous. (AFIF NY ismail) BPR 216 Rx Panox	4-4-18

14 Fevr 2017

HTA H du 24/01/17 par 3805

29-06-17

OK RTR

① HTA + Sympress - C_s + CCG
+ Lactant O3me (16-08-17)
+ B. B

② Off signature colonoscope friser
15-05-17

20-11-17


OK RTR HTA + Sympress

C_s + CCG + Lactant O3me
(05-10-17) + B. B (19-10-17)

15-02-18

OK RTR HTA + Sympress - C_s
+ CCG + Lactant O3me (19-01-18)

19 Octo 2018



RTR ① RSB (08/08/18)
② HTA 19/7/18
ordo du 87 et 119. HTA.

FICHE MEDICALE D'ADMISSION

☒ ADHERENT ☐ CONJOINT ☐ ENFANT

Photo

Nom : NOUQUATI Prénom : EL MOSTAPHA

Matricule : 1876 Date de naissance : 27/04/53 Sexe : A

Date

Médecin

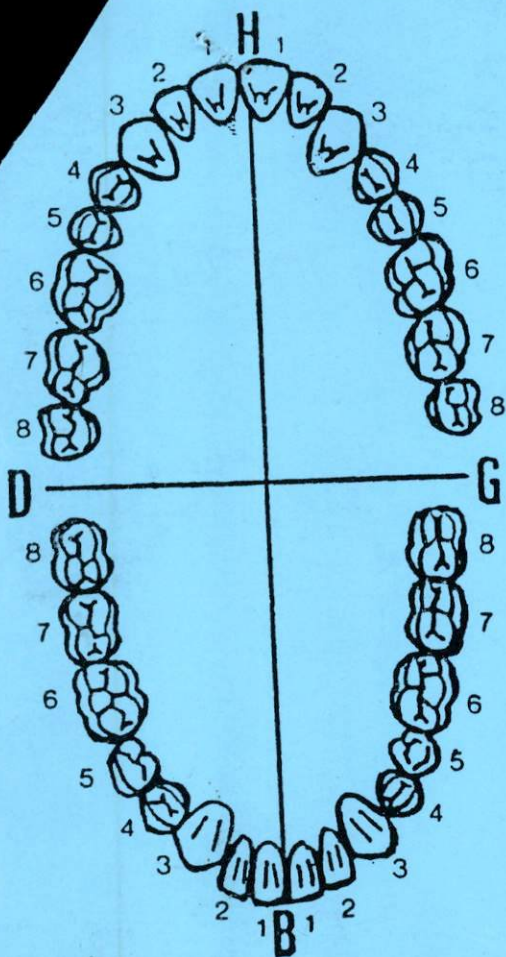
Ex. clinique : Poids	Urines [A
Coeur	S
T. A.	Hernies
Ap. resp.	Râte
Ap. dig	Varices
	Réflexes

Ex. complémentaires :

Antécédents :

27/9/57 HTA - Cordis - Pulm sup - HT x 2 (2/3/57)
 3/10/57 HTA - Cordis - Pulm sup - HT x 2
 11/12/57 HTA - Cordis - Pulm sup - HT x 2
 22/5/58 HTA - Cordis - Pulm sup - HT x 2 de 27/3/58
 5/8/58 HTA - Cordis - Pulm sup - HT x 2
 2/9/58 HTA - Cordis - Pulm sup - HT x 2 de 6/7/58
 25/11/58 HTA - Cordis - Pulm sup - HT x 2 de 11/1/59
 14/12/58 HTA - Cordis - Pulm sup - HT x 2 de 27/3/59
 19/2/59 HTA - Cordis - Pulm sup - HT x 2 de 23/1/59 + Pulm

OBSERVATIONS:



Dates	Actes	Observations
08 JUIN 2007	<p>6 Rx 28+</p> <p>12-11 - TR 200 + 21-12 ext 2015</p> <p>EC / 12-11-23 2020</p> <p>35-36 TR + 052 2025 + 305</p> <p>6 Rx ap 26</p> <p>Prise com 12 → 13 5000</p> <p>com / 35-36 2020</p> <p>(MFA pour H5)</p>	
10 AOÛT 2007	<p>C by + 16 26</p> <p>36 052 2020</p>	
2/9/9	C by + 052 36 2020	
20/9/9	<p>Voix place le patient effectue n/avm</p> <p>chirurgie (l'occlusion est stable)</p> <p>A l'antenne pour le MNP/MS</p>	

9/8/09 HTA - Mypor - Bleiung - H x 3 27/6/09

H 020 - V20/Coer - H

1/9/09 HTA - Mypor - Bleiung - H x 3 28/1/09

21/10/09 selbstnefre Colocotron

24/11/09 HTA - Mypor - Bleiung - H x 3 23/1/09

26/1/00 ——— H x 3 22/12/09

13/6/0 HTA - Mypor - Echo droppu Cordrup - Gj offel
- Bleiung - H 17/13/17

9/6/10 HTA - Bleiung - H x 3 27/5/10

14/10/10 HTA - fupfye R

13 AVR. 2012

HTA H 27/06 - 133

1876

1876

FICHE MEDICALE D'ADMISSION

☒ ADHERENT ☐ CONJOINT ☐ ENFANT

Photo

Nom : NOUCRAATI Prénom : MUSTAPHA
Matricule : 1876 Date de naissance : 07/04/53 Sexe : M.

Date

Médecin

Ex. clinique : Poids	Urines	A
Coeur		S
T. A.	Hernies	
Ap. resp.	Râte	
Ap. dig	Varices	
	Réflexes	

Ex. complémentaires :

Antécédents :

07/1/11 HTA H du 27/12/10
+BB

06/11/11 HTA H du 15/03/11

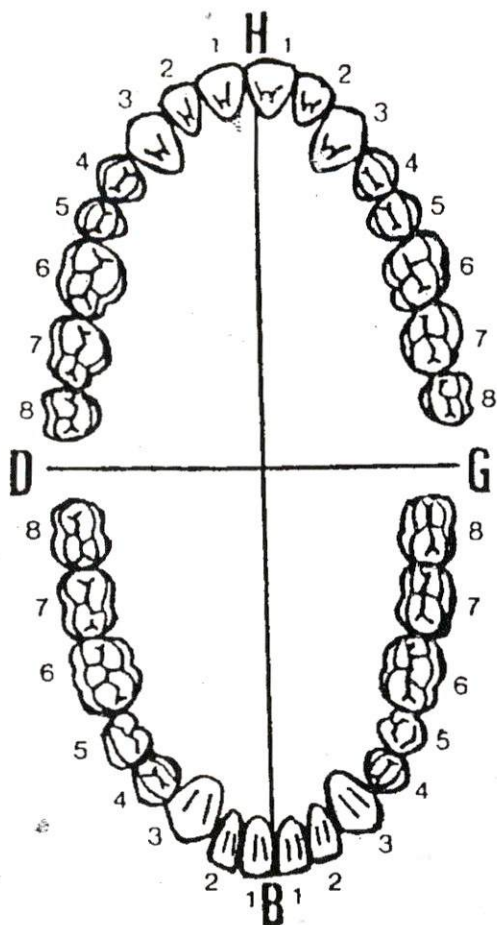
11/07/11 HTA H du 04/05/11

17/10/11 HTA H du 11/10/11 +BB

01 FEV. 2012 HTA H du 21/01/12 +BB
Jom 3 Mois

VISITE D'ADMISSION - CONTROLE DENTAIRE

OBSERVATIONS:.....



Dates	Actes	Observations
21/6/11	46 IC + CCN D60 + D720 36 Degré Accid. 6 9/6/07	
23/6/11	L'accordé du 9/6/7 nm utilisé ATH. IC + CCN / 36 D60 + D720	
10 MAI 2012	BPR D34 Det et ab 43.	(1/2 BPR m)
21 MAI 2012	BPR D4 + 27 Cons + 2RX S/R fracture?	
20 JUIN 2012	BPR D10 obt 47 et BPR D20 obt (33, 34) et BPR D4 Cons.	
16 AOUT 2012	BPR D160 + 212 IC + CCN (12) + 2RX	
28 AOUT 2012	BPR D4 + 27 Cons + 2RX Num.	

15 AVR. 2013

31 JUL. 2013

BPR Du Cms.
BPR Du Cms.

05 MAI 2015

① HPA H du 20/04 37es

② OD + 0,25
OG + 0,25 222 256

22-27.05.15 sur RPR

① Areame Rhinoceros
(30-05-15) ~~10/10~~ + 10/10-10/10
(30-05-15) + 10/10 + 10/10

② Areame h. l. (FMS)
FMS + 10/10 + 10/10
+ 10/10 + 10/10
- 10/10 + 10/10
(14-05-15)

③ Areame 10/10 Rhinoceros
+ 10/10

④ Areame FMS

30 sept 2015

① HPA H 3-6/08

② D-10 H 3-15/08

10 1 Dec 2015

BPR D10 obt 35

09 Feb 2016

BPR D4 Cms (Paradontobolus)

JUL. 2012

HTA Anger? H du 6/07 eBB

NOV. 2012

HTA H du 29/10/12 eBB
3 Nov

2 FEV. 2013

HTA H du 21/1/13 3 Nov

9 MARS 2013

OG) + 0,25 eBB SI + 2,50

20 MAI 2013

HTA H du 23/05

3 AOUT 2013

HTA H du 19/07

02 JAN. 2014

HTA H du 11/11

5 Mars 2014

H cardio H du 01/03/14 3 Nov

13 AOUT 2014

- ① Rostole
- ② Rectomizee fhu Colokolje
- ③ HTA H du 23/06

15/11/14 HTA H du 1/10

MARS 2015

- ① HTA Echo Doppe
- ② Enave eArt
- ③ HTA H du 22/01/15
- ④ Rhoscoe forfait
- ⑤

Casablanca, le 23 juin 2011

NOUQATI Ennothafa
Matricule 1876
DRI/DH
CASA/MRA



Monsieur le Président de la
MURAS

CASA/MRA

Monsieur,

J'ai l'honneur de vous signaler
que le devis dentaire du 03/06/2007
n'a pas été exécuté et que les soins
n'ont pas été effectués à ce jour.

Veuillez agréer, Monsieur le président,
l'expression de mes sentiments distingués

*Vo slot de RFA
x pcc
du pour avis
Je 23/06/2011*

NOUQATI Ennothafa

Je 23/06/2011

NB: Dossier dentaire égaré
Je m'engage si dossier retrouvé
à le remettre à la Mutuelle.



معهد أمراض القلب والأشرايين

Institut de Cardiologie et d'Angéiologie

• Docteur Mohamed SAADAOUI

• Docteur Abdelhamid FSIHI

Diplômés en Cardiologie Interventionnelle des Universités de Paris



Casablanca, le 10 Mai 2006

A l'aimable attention du Médecin Conseil de la R.A.M

Cher Confrère,

Monsieur NOQATI Elmostafa âgé de 53 ans présente un angor d'effort typique avec un test d'effort concluant.

La coronarographie a objectivé une sténose serrée d'une diagonale avec du thrombus en regard sur une plaque intermédiaire de l'IVA.

Ainsi il paraît tout à fait raisonnable de l'hospitaliser aux soins intensifs avec un traitement anti-thrombotique par voie veineuse et une évaluation de l'ischémie dans le territoire de l'IVA par échographie de stress.

Confraternellement,

Dr Mohamed SAADAOUI

Dr. Mohamed SAADAOUI
Cardiologue Interventionnel
Institut de Cardiologie et d'Angéiologie
728, Boulevard Modibo Keita
CASABLANCA
Tél.: 022 800 000 • Fax: 022 82 16 12

Clinique Dar Salam, 728 bd. Modibo Keita • 20 100 Casablanca • الدار البيضاء • 728 شارع موديبو كيتا • دار السلام

Tél.: 022 800 000 (L.G.) • Tél.: 022 85 14 14 • Fax: 022 82 16 12 • E-mail: cardiokt@menara.ma

• IF: 1088015 • Patente: 36350001 • Compte: 129V000341 / BCM.

URGENCES 24h/24:
022 800 000

عيادة تشخيص واستكشاف أمراض القلب والشرايين Cabinet de Consultation et d'Exploration Cardio Vasculaire

Dr. Abdeslam SEBTI

Cardiologue

Diplômé de la Faculté de Médecine
de Toulouse - France



الدكتور عبد السلام السبتي

اختصاصي في أمراض القلب

خريج كلية الطب بتولوز - فرنسا

Casablanca, le 17 mai 2006

Cher confrère,



Sur votre demande j'ai été amené à voir en contre visite **Mr NOUQATI EL MOSTAFA** Matricule 01876 hospitalisé à la DAR SALAM pour douleur thoracique

Son état nécessite une hospitalisation de 02 jour aux soins intensifs et 03 jour en chambre normale.

Un ECHODOPPLER CARDIAQUE ET, un ECHODOPPLER DE STRESS et une CORONAROGRAPHIE sont nécessaire

La pharmacie est à justifier .

Merci de votre confiance, confraternellement.

Dr. Abdeslam Sebti
Cardiologue
33, Rue du Yamen (ex Soldat Jouvencel) - Bd 11 Janvier
Tél : 022.44.75.81 / 022.31.57.70 - D. 022.44.75.81



مصلحة الجهاز العصبي NEUROCLINIQUE DE CASABLANCA

02 octobre 2004
Casablanca, Le

**COMPTE RENDU DE MR. MOUQATI EL MUSTAPHA
TDM CEREBRALE**

TECHNIQUE

Examen réalisé sans et avec injection de PDC par des coupes axiales de 3 et 5 mm au niveau de la fosse postérieure et de 10 mm en sus tentoriel.

RESULTAT

Au niveau de la fosse postérieure, absence d'anomalie de la densité du parenchyme cérébelleux, vermien et du tronc cérébral.

Le V4 est en place non dilaté.

En sus-tentoriel, le parenchyme cérébral est de densité normale et homogène.

Absence de prise de contraste anormale.

Les structures ventriculaires sont en place, non dilatées.

Pas de collection intra ou péri-cérébrale.

Au niveau des rochers :

Comblement des cellules mastoïdiennes droites avec discrète ostéosclérose périphérique.

Caisses moyennes du tympan normalement aérés.

CAI de calibre normal.

AU TOTAL

Mastoïdite droite

Absence d'anomalie cérébrale.

Dr. KAHKAK M *

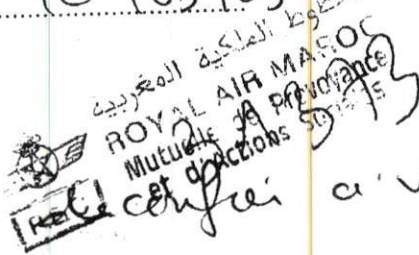
NEUROCLINIQUE DE CASABLANCA
Angle Rue de l'Isère et Rue Polo
Quartier Bagatelle-Croix-Polo
Tél: 85.21.84 Casablanca



le 10/05/05

Cher confrère,

Je me permet de vous
Soins M. NUGATI NUSTA ~~MA~~
âgé de 52 ans qui présente
une hypercholestérolémie, tabagisme
chronique. Le patient fait
de la douleur thoracique
type angine de poitrine avec
un ECG strictement normal.
Le pneumologue a déceler
un problème Pulm. (voir
Rx Pulm + traitement du Dr
GHARBI SOFIA)



Je vous l'adresse pour avis et
éventuelle correction.

Confiance

Dr BENI-MMACHT NOUZZHA
Médecin Cardiologue
Polyclinique C.N.S.S.
Mohammed VI



CARDIO
RADIO
CATHLAB

**CARDIOLOGIE
INTERVENTIONNELLE**

**CARDIOLOGIE INVASIVE
CONGENITALE ET
PEDIATRIQUE**

• Poste N° : 104-328

**RADIOLOGIE
INTERVENTIONNELLE**

• Poste N° : 104-328

RYTHMOLOGIE

• Poste N° : 104-328

**STIMULATION
CARDIAQUE**

• Poste N° : 104-328

**READAPTATION
CARDIAQUE**

• Poste N° : 328-401

**EXPLORATIONS
NON INVASIVES**

• Poste N° : 100-515

- Echo-Doppler cardiaque
- Echo-Doppler vasculaire
- Echographie de stress
- Echocardiographie transoesophagienne
- Holter tensionnel
- Holter rythmique
- Epreuve d'effort

**EXPLORATIONS
FONCTIONNELLES
RESPIRATOIRES
POLYSOMNOGRAPHIE**

• Poste N° : 100-515

**UNITE DE SOINS INTENSIFS
CARDIOLOGIQUES (USIC)**

• Poste N° : 113

REANIMATION

• Poste N° : 313

SURVEILLANT :

Hammadi DAOUDI

GSM : 063 66 81 51

**SECRÉTARIAT & PRISE DE
RENDEZ-VOUS**

- Poste N° : 100-515
- Tél. : 022 800 000 (L.G.)
- Tél.: 022 85 14 14 •
- Fax : 022 82 16 12 •
- Adresse Electronique:
cardiokt@menara.ma

URGENCES 24h/24:
022 800 000

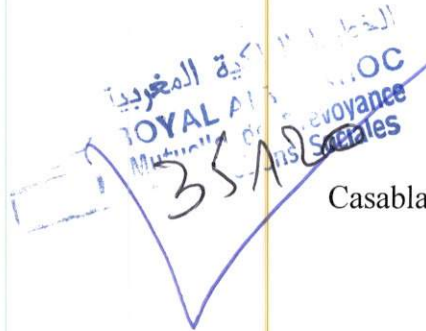
معهد أمراض القلب والشرائين

Institut de Cardiologie et d'Angéiologie

• Docteur Mohamed SAADAOU

• Docteur Abdelhamid FSIHI

Diplômés en Cardiologie Interventionnelle des Universités de Paris



Casablanca, le 10 Mai 2006

A l'aimable attention du Médecin Conseil de la R.A.M

Cher Confrère,

Monsieur NOQATI Elmostafa âgé de 53 ans présente un angor d'effort typique avec un test d'effort concluant.

La coronarographie a objectivé une sténose serrée d'une diagonale avec du thrombus en regard sur une plaque intermédiaire de l'IVA.

Ainsi il paraît tout à fait raisonnable de l'hospitaliser aux soins intensifs avec un traitement anti-thrombotique par voie veineuse et une évaluation de l'ischémie dans le territoire de l'IVA par échographie de stress.

Confraternellement,

Dr Mohamed SAADAOU

Dr. Mohamed SAADAOU
Cardiologue Interventionnel
Institut de Cardiologie et d'Angéiologie
728, Boulevard Modibo Keita
CASABLANCA
Tél.: 022 80 00 00 - Fax : 022 82 16 12

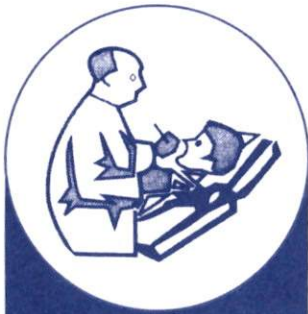Clinique Dar Salam, 728 bd. Modibo Keita • 20 100 Casablanca • الدار البيضاء • 728 شارع موديبو كيتا • مصحة دار السلام

Tél.: 022 800 000 (L.G.) • Tél.: 022 85 14 14 • Fax : 022 82 16 12 • E-mail : cardiokt@menara.ma

• IF : 1088015 • Patente : 36350001 • Compte : 129V000341 / BCM.

DOCTEUR BRAHIM BOUBRIK

CHIRURGIEN DENTISTE SPECIALISTE



11 Fevr 2016
M

Doctorat en médecine dentaire
Diplôme universitaire d'ORTHODONTIE
Diplôme universitaire de PARODONTOLOGIE
Diplôme d'étude supérieur de CHIRURGIE DE LA BOUCHE
Diplôme universitaire de PATHOLOGIE DE LA MUQUEUSE BUCCALE

~~~~~  
Certificat d'étude supérieur de chirurgie buccale  
Certificat d'anatomie cervico-faciale  
Certificat de physiologie générale  
~~~~~

Ancien attaché des hôpitaux de Paris

Casablanca, le 16. 11. 2015

Cher. Monsieur.

Monsieur Noufati Nostafa.

présente un dent mobile (concomitant
n° 12). La solution était
d'enduire le dent et faire un
Bridge. Mais le patient
veut garder cette dent (condamnée
(fracture de la racine)), il a
opté pour la contention
(attelle métallique) relative.
refaisant les dents n° 12-13.
pour une attelle métallique et de
un positif.

Dr. BOUBRIK
Chirurgien Dentiste
264, Bd. Ghandi
Tél.: 0522 39 66 69

Résidence Jaouharat Ghandi
264, Angle Bd. Ghandi
Omar Al Khayam
Beauséjour - Casablanca
Tél : 05.22.39.66.69