

MUTUELLE

N° Mle

7829

FICHE MEDICALE D'ADMISSION

ADHERENT - CONJOINT - ENFANT

NOM : CHOUAÏBI Prénoms : Najat

Date de naissance : 14-12-60 Sexe : F



Date 28.2.92

Médecin Benfou

Ex. Clinique : Poids 47 kg.

Cœur NL

T. A. 117

Ap. resp. NL

Ap. dig.

Urines { A =
S =

Hernies

Râte 128.

Varices

Réflexes

Ex. Complémentaires :

Antécédents : Séquelles de Polio Pied G. Lefeu
atrophie.

18/12/92. Rééducation tendineuse de la cheville.

Dr. Benfou

19.03.93: Pied polio. Rééducation fonctionnelle du v. inf. gauche 40 séances.

10-05-93 Rééducation d'extenseur du pied.

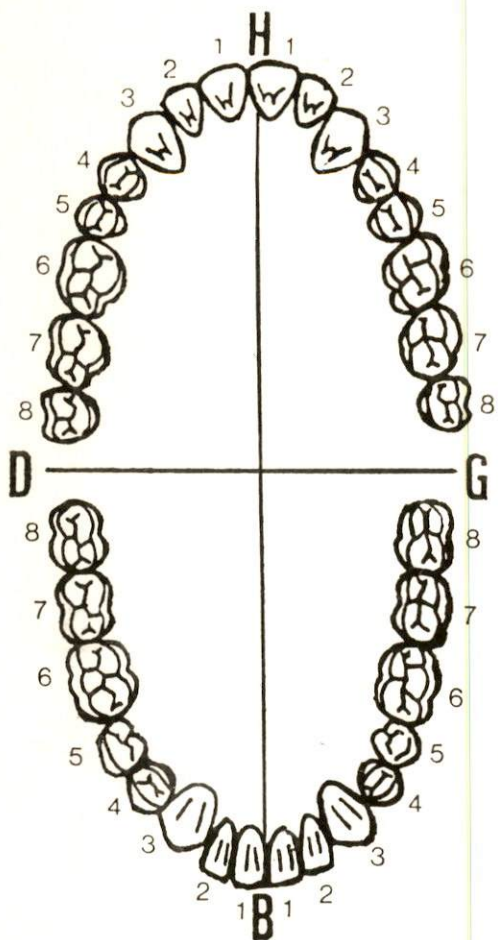
05.02.94. Pied creux. Rééducation fonctionnelle du M. I. 40 séances.

15 AVR. 1994

Arthrose du genou et du pied
rééducation fonctionnelle
Dr Ibrahim Htali

25/10/98 2e séance Inceinte gynécologie
10/11/98 femme orthopédiste Adhikari G
2/11/98 Rive + hôpital K1 M
18/11/98 2e séance
18/12/02 Rive + hôpital
27/12/02 2e séance
1/12/03 Rive + hôpital K1 M
8/8/01 Ecole Supérieure Vieux Vieux K
20/8/01 hôpital
4/10/01 2e séance 15 K 15/2/7
11/10/01 femme orthopédiste 204 K
20/11/01 hôpital
10/12/07 allé 2D: x1 (-1,5 à 11°)
2G: x2,75 (-1,5 à 60°)
AAA: x1,5: 0,06
4/2/08 hôpital
5/11/08 2e séance 15
3/2/09 2e séance

VISITE D'ADMISSION - CONTROLE DENTAIRE



OBSERVATIONS :

Dates	Actes	Observations
30.3.92.	TR 46 47 36.37.	
1 DEC. 1995	D.	MOUNAST.
16.06.97	Accès CCM 46 D120 + 2 Dr (Act)	Soins (4.23) Cp (48.38) Ag 2D ₁₂ +2D ₁₀ (Dr MOUNAST.)
27/01/01	25-26-36-37 4 Dr + 2 Dr	

20/10/9 bl. out

20/11/10 bl. out

24/03/11 OK Apr BB

25-05-11 Accutane to severe dryness
hypohidrosis.

26/7/11 Prescribed 250mg of cephalexin

06 MARS 2012 REC Apr BB

10-07-12 OK to severe skin pruritus
and severe skin dryness
(Dermatologic symptoms +
neurodermatitis)

07-06-13 OK Inter

21 JUL 2013 Cephalexin 250mg 6/06 as MR
att

09 JUL 2013 RA de 2/06 to 27/06

08 NOV 2013 Varicella M.I. Dermatitis lymphatic
infection

26 FEB 2014 Infection skin 4 11

REC



MUPRAS

Mutuelle de Prévoyance
& d'Actions Sociales
de Royale Air Maroc

FICHE MEDICALE D'ADMISSION

☒ ADHERENT ☐ CONJOINT ☐ ENFANT

7829

Photo

Nom : CHOUAIBI Prénom : NATJAT

Mariage : 1829 Date de naissance : 1960 Sexe : F.

Date : _____ Médecin : _____

Ex. clinique : Poids _____	Urines - A _____
Coeur _____	S _____
T.A. _____	Hernies _____
Ap. resp _____	Râte _____
Ap. dig _____	Varices _____
	Réflexes _____

Ex. complémentaires : _____

Antécédents : _____

09 JUL 2014

PEC pour BB du 8/07

08 OCT 2014

① Rhumatisme lœche DG

② Myose de l'oeil H du 23/06

22 JUL 2015

OD +1,75

OG +1,50 OSL +2,75

ACCORD MUPRAS :

14 Dec 2015

H du 4/11

23 Mars 2016

Pied Nat Rt 22/10/2016

25 Mars 2016

OK 20 Mars Koni Jan Inoff Vener

21 Juin 2016

OK BB In 5 Ail

DEC

23 Juin 2016

A canopragline In TI Box Mino

11 Nov 2016

Vence ds TI \rightarrow Base de Contention

22 Fevr 2017

BB In 21/02

18 Juil 2017

Ostio Surostoneho, Namogline
+ Bchop RFM Jan osteoprese

16 Janv 2018

OD + 1,75

OG + 1,25 \rightarrow 22/01/18 To

13 Avri 2018

D chull G ch
1 Ec \sim 20 (vmp) Kani Kina
OK \sim 12 Glary (Lupet)

25-12-18

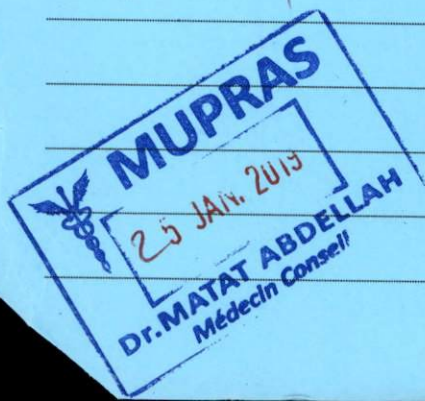OK pcc B. G

17/11/19

PEC \sim RRM chull
(18 = Kullu de Polio)
(17/11/19)

EP \sim 15 Kani
(Arthre chull)

OK RR \rightarrow Planif

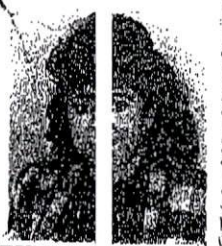


05-02-19 or Rtn orthore chert
(16-01-19) → site

022988325



022988325

NUMERO D'IMMATRI- CULATION	166121535	١٥٧٨٢٩ رقم النسخة
NOM	CHOUAIBI	الاسم العائلي
Prénom	NATAT	الاسم العائلي
Nationalité	Libanaise	الجنسية
Date de naissance	01-12-60	تاريخ الميلاد
Fait à	CARPLAND	محرر في
le	4-1-1997	في
Visa du représentant de la Mission à causejour		

Professeur Sahel BELDJELTI

Agrégé de Chirurgie
Orthopédique et Traumatologique
Ancien Professeur à la Faculté
de Médecine de Casablanca
Ancien Chef de Service du C.H.U.
IBN ROCHD

الدكتور ساهل بلجلتي

أستاذ
طبيب جراح في الجراحة التقيوية
العظام وجراحة المفاصل
أستاذ سابقا بكلية الطب
سابقا رئيس مصلحة قسم الجراحة
التقيوية للعظام وجراحة المفاصل
بالمركز الصحي الجامعي ابن رشد

Casablanca, le 10/02/00 في الدار البيضاء

N^{de}

Chouaib; Nagel

Seuelti avec appu

Refo cap chel - A. K. Turner

Professeur BELDJELTI S.
Chirurgie Orthopédique
et Traumatologique
Angle Bd. Abdelmoumen et Rue
Soumaya (Imm. Renault)
Tél. 25.89.86 - CASABLANCA

العيادة : زاوية شارع عبد المومن وشارع سميا (بوجي سابقا) عمارة رونو - الهاتف : 25.89.86
Cabinet : Angle Bd. Abdelmoumen et Rue Soumaya (ex. Puget) (Imm. Renault) - Tél. : 25.89.86
CASABLANCA الدار البيضاء

مصلحة القلب الدار البيضاء الوازيس
CLINIQUE DU COEUR CASA - OASIS

Cardiologie / Cardiologie Interventionnelle / Radiologie Vasculaire Interventionnelle

Coro-Scanner / VCT 64 barettes

Le 27/06/11

Monsieur M. El

Egypte RI que

a l'hôpital pour traitement

Dr. Mohamed ALTAOUI
CARDIOLOGUE
20, Rue France Ville - Oasis
GSM : 06 72 29 45 14 / 06 72 29 47 13 / 06 72 29 48 72
Tél : 05 22 98 75 75 / 05 22 99 49 72 / 05 22 98 07 06 / 05 22 98 75 75
Fax : 05 22 98 83 25



MUPRAS

MUTUELLE DE PREVOYANCE &
D'ACTIONS SOCIALES DE ROYAL AIR MAROC

le 26 JUIN 2012.....

DEMANDE D'ACCORD PREALABLE

A remplir par l'Adhérent

Matricule: 7829

N° de poste:

Nom et Prénom de l'adhérent: NAJATI

N° Tél bureau: 2391

Nom et Prénom du bénéficiaire: NAJATI

N° Tél domicile:

A remplir par le praticien

Je soussigné: Dr SKIRREDJ Leila

Estime que l'état de santé de M^{lle}, M^{me}, M: CHOUATBI Nojeh

Nécessite: Soins de kinésithérapie pour une hernie ventrale sévère de mbrs inférieurs.

Un acte coté à la nomenclature: (préciser le coefficient)

Une hospitalisation de: (Approximatif)

A: (préciser l'établissement hospitalier)

Strictement confidentiel

Renseignement sur la nature de l'affection et de l'acte thérapeutique (à l'attention du médecin conseil de la MUPRAS):

Hernie ventrale sévère de mbrs inférieurs. Drainage lymphatique et Proctopexie.

cachet, date et signature du praticien

A remplir par le médecin conseil de la MUPRAS

Décision:

NB: cette demande d'accord préalable doit être adressée ou faxée à la MUPRAS le premier jour ouvrable, sinon la MUPRAS se réserve le droit de la rejeter.

Contact: 022-91-23-36/ 022-91-23-76

SIEGE SOCIAL : AEROPORT CASA-ANFA-CASABLANCA

Tél : 022 91-23-36/91-26-39/91-28-81/91-26-49/91-26-86/91-28-83 Fax : 022 91-26-52

E-mail : Mupras @ royalairmaroc.com



MUPRAS

MUTUELLE DE PREVOYANCE &
D'ACTIONS SOCIALES DE ROYAL AIR MAROC

le/...../.....

6866539

DEMANDE D'ACCORD PREALABLE

Matricule: 0007829		N° de poste:
Nom et Prénom de l'adhérent: CHOUAIBI Nayal		N° Tél bureau:
Nom et Prénom du bénéficiaire:		N° Tél domicile:
Je soussigné:		
Estime que l'état de santé de M ^{lle} , M ^{me} , M: CHOUAIBI Nayal		
Nécessite: Hospitalisation		
Un acte coté à la nomenclature: (préciser le coefficient).....		
Une hospitalisation de : (Approximatif) 2 ps en Tédécure		
A: (préciser l'établissement hospitalier).....		
Renseignement sur la nature de l'affection et de l'acte thérapeutique (à l'attention du médecin conseil de la MUPRAS):		
Erysipèle II gauche		
		cachet, date et signature du praticien
Décision:		
OV 29-06-11		

NB: cette demande d'accord préalable doit être adressée ou faxée à la MUPRAS le premier jour ouvrable, sinon la MUPRAS se réserve le droit de la rejeter.

Contact: 05-22-91-23-36/ 05-22-91-23-76

SIEGE SOCIAL : AEROPORT CASA-ANFA-CASABLANCA

Tél : 022 91-23-36/91-26-39/91-28-81/91-26-49/91-26-86/91-28-83 Fax : 022 91-26-52

E - mail : Mupras @ royalairmaroc.com



Casablanca le 21/01/2019

Dr. Mustapha AKIKI
Spécialiste en Radiologie
Lauréat de la Faculté de
Médecine de Nancy
Ex Enseignant à la Faculté de
Médecine

Dr. M. AZ El-Arab BERRADA
Spécialiste en Radiologie
Ex Enseignant à la Faculté de
Médecine

Dr. Hakima BENKIRANE
Ep. Benjelloun
Spécialiste en Radiologie
Lauréate de la Faculté de
Médecine de Nancy
Ex attachée au CHU Ibnou Rochd
Diplômée de Paris
en Imagerie de la femme

Dr. Imad HANAFI
Spécialiste en Radiologie
Lauréat de la Faculté
de Médecine de Bruxelles
Ex. Praticien hospitalier
des hôpitaux de Paris
Radiologie Conventionnelle
et Interventionnelle

PATIENT : CHOUAIBI NAJAT
MEDECIN TRAITANT : DR. DASSOULI AMINE
EXAMEN(S) REALISE(S) : I.R.M CHEVILLE ET PIED GAUCHE
H.

Technique

3 plans DP Fat Sat.
Sagittal T1.

Résultat

Aspect épaissi du tendon calcanéen mesuré à 9 mm sans anomalie de signal associé témoignant de tendinopathie chronique.
Pas de bursite pré achillienne.
Aspect normal de l'aponévrose plantaire.
Pincement de l'articulation talo-crurale (talo-astragalienne) antérieure avec œdème de l'os sous chondral.
Œdème osseux de l'articulation talo-calcanéenne antérieure avec aussi œdème osseux en hypersignal T2.
Pas de ténosynovite des tendons fléchisseurs ou extenseurs.
Respect des différents ligaments du compartiment médial et latéral.
Infiltration œdémateuse majeure des parties molles surtout du compartiment latéral.
Pas d'épanchement articulaire.

Conclusion

- Lésions chondrales talo-crurale et talo-calcanéenne avec œdème osseux sous chondrale.
- Infiltration des parties molles œdémateuse diffuse prédominant au niveau du compartiment latéral.
- Epaissement majeure à 9 mm du tendon calcanéen sans anomalie de signal (tendinopathie).

- IRM Haut champ
- Scanner Spirale Multi-barettes
- Radiologie Générale Numérique
- Mammographie Numérique
- Echographie-Doppler Couleur
- Echo-Doppler 3D, 4D
- Echographie Morphologique
- Cone Beam
- Panoramique Dentaire Numérique
- Denta-scanner
- Téléradiologie 4 mètres Numérique
- Ostéo-densitométrie Biphotonique
- Radiologie Interventionnelle

Confraternellement
DR HANAFI I.
INPE : 091202275

022988325



مصحة لقلب الدار البيضاء الوازيس

CLINIQUE DU COEUR CASA - OASIS

Cardiologie / Cardiologie Interventionnelle / Radiologie Vasculaire Interventionnelle

Coro-Scanner / VCT 64 barettes

COMPTE RENDU D'HOSPITALISATION

Patiente : CHOUAIBI Najat
Né en : 1960
Date d'entrée : 27/06/2011
Date de sortie : 29/06/2011

Madame CHOUAIBI Najat, née en 1960, admise le 27/06/2011 pour un érysipèle étendu du membre inférieur gauche.

Examen présence d'un oedème des deux membres inférieurs, plus prédominant à gauche. Présence d'un intertrigo-inter-orteil.

ECG : RRS à 90bpm, PR = 0.13sec, pas de trouble de repolarisation, pas de séquelle de nécrose.

Echo doppler veineux des deux membres inférieur pas de thrombophlébite, ni d'insuffisance veineuse.

Bilan biologique présence d'un syndrome infectieux biologique avec une CRP élevée à 116mg/l et hyperleucocytose à 11000/mm3.

L'oedème dur des deux membres inférieurs est en rapport avec un lymphoedème.

La patiente a été mise sous antibiothérapie IV (augmentin 3g/l) et sous soins locaux.

Après amélioration de la patiente, sa sortie a été déclarée le 29/06/2011 sous antibiothérapie orale.

Dr M. ALLAGUI