

MUTUELLE

FICHE INDIVIDUELLE

N° M^{le} | 5310 1513 | 0 |


Bénéficiaire : ADHERENT - CONJOINT - ENFANT

Nom NAGHAROUJ

Prénoms Hakima Sexe F

Né le 1941 à

Rayé de la Mutuelle le



VISITE D'ADMISSION

9 NOV. 1973

MEDECIN CONTROLEUR

Opte.

- 8 DEC. 1978 80 seances reeducation de la colonne cervicale
20 ANN6 + ANN4/8.

24 MARS 1980 Invisite maxillaire G. D. LARAKI.

29 JAN. 1986

10. 5. 88 intervention colio chirurgicale en l'énucléation de
fibromes. M. Cornier - Hôpital Croix rouge Paris.

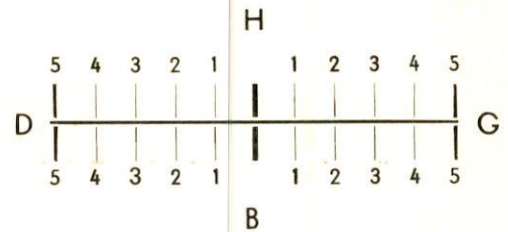
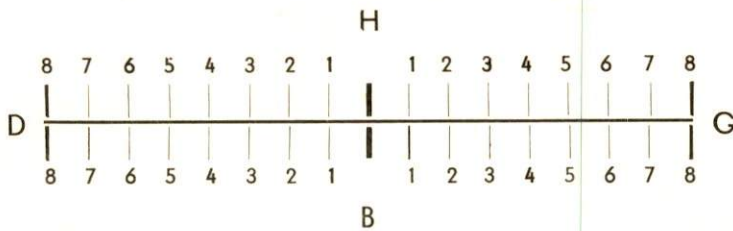
08/07/92 - Cervicalgie rééducation et massage du rachis cervical
21.07.94 - 20 seances Exercices Therapies par insufflation
Véhicule AIT - Prof BOU PABIA

6/10/97 - Hecce Cr - 6 15 ke'ce

31/1/88

(E. pour l'effort ELG NC
Eden Uesolep)

VISITE D'ADMISSION - CONTROLE DENTAIRE



15.6.79) AUCUN
 11 5 MARS 1991
 TR 36 DET TG (10+8)

25/11/98 Etude de cas Bilan D45 + Det D70 + Infagay-cutap
 + equ gauthier D60 + det B-17-21-38-37-48-4
 + oc 16-46-36-24 3818+D12 (BASSIN)
 13/8/00 AUCUN

Dents manquantes

Dents malades

Prise en charge soins

| | | |
|---------------|--|----|
| Dents saines | (après trois mois) | le |
| Dents malades | 4 ^e au 12 ^e mois 20 % | le |
| | 13 ^e au 24 ^e mois 40 % | le |
| | 25 ^e au 36 ^e mois 60 % | le |
| | Après trois ans 80 % | le |

Prise en charge prothèse

| | |
|---|----|
| Dents non manquantes et saines (un an) | le |
| Dents manquantes et dents malades (trois ans) | le |

OBSERVATIONS

8/7/88 08 Nov Sensilo notice

14/7/88 = p-cell desc cell 44-45
2e curve

24/2/00

24/2/00

cell al pr cell 6/ 24 years

11/4/00

31/8/00

TAT New frame subkey
oslo pl - 6 m

DSC 6/10/00

cell center 20 time

+ 702

7/8/01

HIA Novitilde + Helocyl
under 6 m

24/12/01

20 curve sleek ste

24/8/02

9/1/04

H + TAT HIA 35
HIA (6 mris) (Novitilde + 2 cor - Vokred -
Hlocordyl)

13/5/04

lt

22/5/04

OD = +1 (+0, 15 2500) / Ad +1, 00
OA +1 (0, 10 500)

14/8/06

TAT 3m ste 27/2/04

29/11/06

TAT 3m + HIA 07/11/06

19/7/08 HIA

- I² Vermin → HLD (16/5/05)
best TAT HIA 3m

11/6/12

12/8/18. New raw cardio 3 wks

OBSERVATIONS

1/10/05 New raw cardio 6 wks

8/12/05 HTA → HT x 3 wks du 3/10/05

4/4/06 HTA TUT 3 → also 15/1/06

8/11/06
OD: +2,1H (110° - 1/12H)
OG: +2,1H (180° - 1/10H) / +2,1H

26/11/06 TUT 3 wks cardio 8/5/06 A

9/11/06 HT Cardio x 3 wks du 15/8/06

8/11/07 ————— 3 wks du 31/10/06

7/6/07 ————— 3 wks du 26/2/07

02/8/07 OD: +2,2H (+2,5 à 130°)
OG: +0,5 (+2,75 à 75°) / Add: +3,2H

13/9/07 HTA → Pulse 3 wks → HT x 3 wks du 22/8/07
7/12/07 14 wks cardio

20/12/07 HTA → Dyslipemie → HT x 3 wks du 2/10/07

28/1/08 New raw HTA 3 →

15/6/08 HTA → HT x 3 wks (15/1/08)

17/6/08 HTA → Echo Doppler → Pulse 3 wks

5/8/08 HTA + Dyslipemie + F vaines → Pulse 3 wks
→ HT x 3 wks du 21/5/08

FICHE MEDICALE D'ADMISSION

☐ ADHERENT ☐ CONJOINT ☐ ENFANT

Photo

Nom : MAGHRAOUI Prénom : Hakima

Matricule : 01513 Date de naissance : 1941 Sexe : F

Date

Médecin

Ex. clinique : Poids

Coeur

T. A.

Ap. resp.

Ap. dig

Urines { A
S

Hernies

Râte

Varices

Réflexes

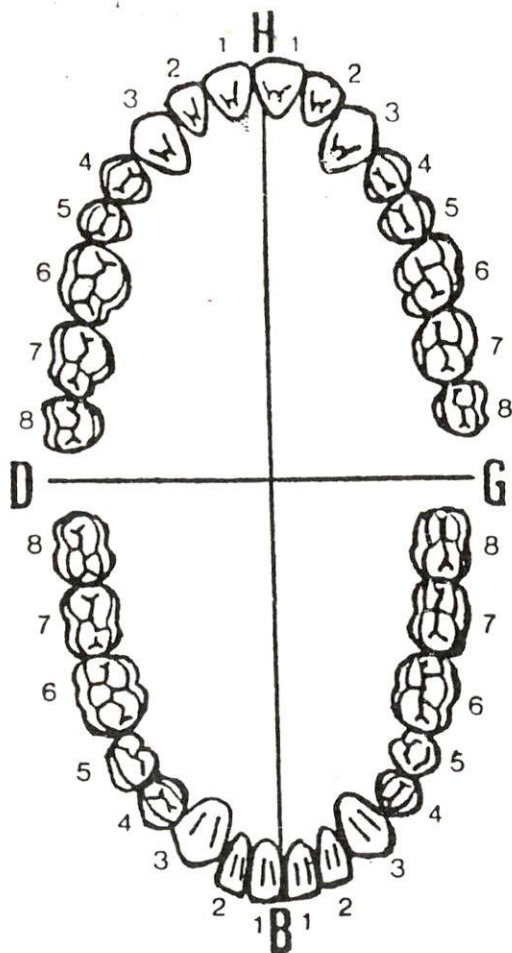
Ex. complémentaires :

Antécédents :

1/12/08 Calmeda K-130

VISITE D'ADMISSION - CONTROLE DENTAIRE

OBSERVATIONS:



| Dates | Actes | Observations |
|--------------|--|----------------------------|
| 24 Mars 2016 | BPR 216 Rx Panor du 23-2-16 | |
| 24 Mars 2016 | Acc D52 (Bio+obt) 23 | Ext 24 Per 25 |
| 24 Mars 2016 | Acc D920 Bcn (14 15 16 17) et Bcn (23 24 25 26) | et CCN 36 (NADIA SAADI) |
| 09 Mars 2017 | BPR D52 + D920 (Acc 24-3-16) | |
| 09 Mars 2017 | BPR Rx Panor Vade - 1-17 | |

8/3/10 TUN cardio 3-5 22/12/8 A

5/10/14 HTA H en 10/7 Len 3 Mois

10 10/14 HTA dorsale ostéoporose
① H-CBB en 4/4 et 12/05

② HTA H en 03/03

23 Sept 2015

→ H en (13/56/15)

21 Mai 2016

HTA H en 9/02 Len 3 Mois

Photo

Matricule : 01513 Date de naissance : 1941, Sexe : F

Médecin

Réflexes

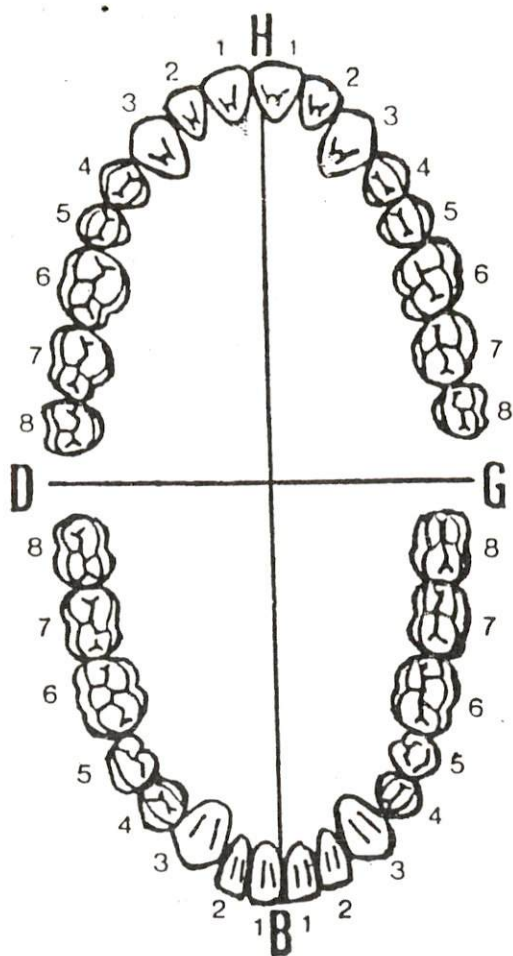
Ex. complémentaires :

Antécédents :

8/6/7 Collected OG K130, 1'
4/11/8 Mt Shrub - 1H x 3g du 23/2/8
18/12/8 HTA - 1H x 3g du 19/8/8
17/3/9 " " " " 16/12/8
4/6/9 Rx hemm + black Linn
HT Beale + seeds
MT cedar up on 31/3/9
16/7/9 1f kee cereals
11/08/9 10 Ke Amity

OBSERVATIONS:.....

OBSERVATIONS:.....

[illegible]

15/5/9 TW Muelo 3 us 26/6/9 R
11/11/9 BL op
2/12/9 TW HTA + echo TC over
15/9/9 R.

5/5/10 to Kim (week -
13/11/10 to Kim (week -)

14/6/10 HTA - HTA - 29/9/10

15/9/10 ————— 29/9/10

23/02/11 HTA - HTA - 28/12/10.

25-05-11 WL HTA 0300, 28-08-11

13 DEC. 2011 PER from BB

26 DEC. 2011 Lora, Yaf + Cotacocha 1430

16 JAN. 2012 HTA & du 20/10 Jan 3 Nois

07 MARS 2012 OD + 0,50
OC + 0,75 add + 3,00

12 AVR. 2012 HTA & du 10/09 Jan 3 Nois

04 JUL. 2012 HTA & du 07/09 Jan 3 Nois

01 OCT. 2012 HTA & du 24/07 Jan 2 Nois

15 JAN. 2013 Per from BB

16 JAN. 2013 HTA & du 22/10/12 3 Nois

23 AVR. 2013 HTA & du 22/09/13 12 3 Nois

27 JUN 2013

off digestive
TOCD + Echo of Ad
uter myometrium H du 14/06

07 OCT 2013

HTA H du 06/07 Jan 3 Mois

19 MARS 2014

HTA Varices H du 15/11/13 3 Mois

06 MAI 2014

① REC pour ostéodensité col fémur
Rachis

Rx rachis dorsal

② REC BB

28 MAI 2014

OK No Devs Kine

24/6/14 ① HTA H du 26/04
② Dorsologie

28 OCT 2014

HTA H du 5/08 Jan 3 Mois

24 DEC 2014

HTA + Thermographie + Echo

28 JAN 2015

HTA H du 04/11/14

28 AVR 2015

JRPI + Echo

Acupuncture + Rx ostéodentale

29 AVR 2015

Dermatose Echo de l'arthrose

Régul PMR

26 MAI 2015

① HTA P/B du 26/05/15

19-01-16 sur Rtn HTA HT 03 ans; 22-10-17



Photo

Nom : MAGHRAOUI Prénom : HAKIMA

Matricule : 1513 Date de naissance : 1941 Sexe : F.

Date : _____ Médecin : _____

| | | | | |
|----------------|----------|-------|----------|-----------|
| Ex. clinique : | Poids | _____ | Urines | [A _____ |
| | Coeur | _____ | | [S _____ |
| | T.A. | _____ | Hernies | _____ |
| | Ap. resp | _____ | Râte | _____ |
| | Ap. dig | _____ | Varices | _____ |
| | | | Réflexes | _____ |

Ex. complémentaires : _____

Antécédents : _____

01 Juil 2016

PB du 28/06

21 Octo 2016

HTA H de 3 Mois renouvelable

15 Mars 2017

HTA H du 20/12

24 Mai 2017

HTA H du 20/03 pour 3 Mois

25 Mai 2018

HTA

ACCORD MUPRAS :

Enchôphyles cardiaque + Hôpital TA

28-01-19 ac RFA HTA C_g + Transfer
03me (26-12-18)

09-04-19 ac PCC Bule

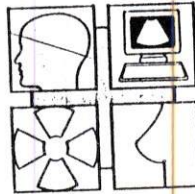
23-06-19 Φ RFA \rightarrow HTA \rightarrow Ord \rightarrow OR
08 July 19.

10.5 Avril 2018.

10.5 pm 13.13.

18/06/19 PGT Chabyskotomide
Fesene CRD etampulh
— OR A 18/06/19.

26/08/19 PFTI. → HPA → ~~TH~~
OR - Du. 16/08/19



CENTRE RADIOLOGIE ANFA

Casablanca, le 30/06/99

Patient : MAGHRAOUI HAKIMA
Prescripteur : DR MKINSI SLAOUI OUAFA

RX MAINS DE FACE

Résultats :

- Pas de lésions osseuses focalisées.
- Pas d'anomalie des interlignes articulaires.
- Pas d'anomalie des parties molles.

RX RACHIS CERVICAL DE PROFIL

Résultats :

Pas d'anomalie de la statique vertébrale
Corps vertébraux de hauteur et de structure normales
Discopathies C4-C5 et C5-C6 avec uncophytoses ;
Arcs postérieurs sans anomalie ;
Respect de la ligne spino-médullaire
Pas d'anomalie des parties molles péri-vertébrales

RX RACHIS LOMBAIRE F/P

Résultats :

Pas d'anomalie de la statique vertébrale
Corps vertébraux de hauteur et de structure normales
Pincement discal postéro-latéral droit en L4-L5 ;
Arcs postérieurs sans anomalie ;
Respect de la ligne spino-médullaire
Pas d'anomalie des parties molles péri-vertébrales

Merci de votre confiance

DR Karim BENKIRANE

CENTRE RADIOLOGIE ANFA
5, rue Ali Abderrazak
CASABLANCA
Tél.: 94.97.97 - Fax : 94.97.99



Docteur Chakib Bennani-Smirès
Docteur Fatiha Dadi-Benmoussa
Docteur Mohamed Hamdouch
Docteur Hassan Zeghari

Casablanca, le 22/05/92

Examen :

Adressé par : **Dr. MUSTAPHA BOUJIBAR**

Mme. MAGHRAOUI HAKIMA

Compte - Rendu

SCANNER CEREBRAL PRATIQUE SANS INJECTION DE CONTRASTE INTRA VEINEUX.

- Ligne médiane en place.
- Structures ventriculaires de taille et de situation normales.
- Absence d'anomalie parenchymateuse cérébrale.
- On notera un discret élargissement de la scissure interhémisphérique antérieure sans valeur pathologique.
- Aspect normal de la fosse postérieure.
- Transparence aérique normale des différentes cavités sinusales.

Conclusion :

Examen crânio-cérébral normal.

SCANNER DU RACHIS CERVICAL :

Technique :

- Coupes axiales fines et agrandies intéressant disques et trous de conjugaison de C3 à D1 sans injection de contraste intraveineux.

Résultat :

- Présence d'une hernie disco-ostéophytique C5-C6 médiane avec ostéophytose somatique postérieure des plateaux inférieur de C5 et supérieur de C6, saillant dans le canal.
- Absence d'autre anomalie intra-canalair visible au niveau des étages explorés.
- Trous de conjugaison normaux des deux côtés.

Conclusion :

Herni disco-ostéophytique C5-C6 médiane.

RADIOLOGIE
ANOUAL 111
Dr. MED. HAMDOUCH
Dr. BENNANI-SMIRÈS
Dr. DADI-BENMOUSSA

GRUPE RADIOLOGIQUE DE CASABLANCA

SCANNER - IRM

- ECHOGRAPHIE
- DOPPLER - DOPPLER ENERGIE
- RADIOLOGIE DENTAIRE



- SENOLOGIE
- STEREOTAXIE MAMMAIRE
- RADIODIAGNOSTIC

Centre d'imagerie médicale

Dr. K. Belyamani

Dr. H. Bengelloun

Dr. Z. Tazi chaoui

10/08/2009

PATIENT

MARHRAOUI HAKIMA

MEDECIN TRAITANT

BENKIRANE HIND

RX DU RACHIS CERVICAL + DORSAL DE F/P :

Rachis arthrosique avec pincement discal C3-C4, C4-C5 et C5-C6.
Minime ostéophytose antérieure.

Au niveau du rachis dorsal , on retrouve également un aspect arthrosique avec des petits ostéophytes marginaux antérieurs et latéraux.

Absence de tassement vertébral ou d'anomalie des arcs postérieurs.

GRUPE RADIOLOGIQUE
DE CASABLANCA
4, Rue Socrate, Casablanca
Tél. 022 39 07 07
DR. Z. TAZI CHAOUI