

MUTUELLE

279

FICHE INDIVIDUELLE

N° M^{le}

0

Bénéficiaire : ADHERENT - ~~CONJOINT~~ - ~~ENFANT~~

Nom ELOFIR

Prénoms DRISS

Sexe

Né le 15. 6. 1940

à CASA

Photo

Rayé de la Mutuelle le

VISITE D'ADMISSION

MEDECIN CONTROLEUR

30/6/05 hertes OD = (130° + 1,00) + 1,10
OS = + 1,75 / ecd + 9,00

28/04/08 OD (120° + 0,75) + 2,00
OS + 2,00

10/7/08 III + Halten

5/8/88 IMA - 1 HA du 17/6/88

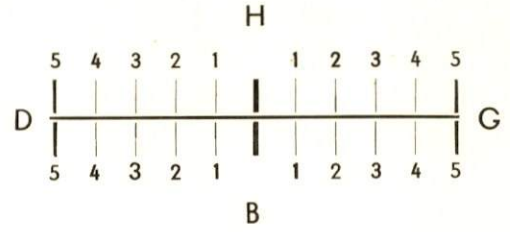
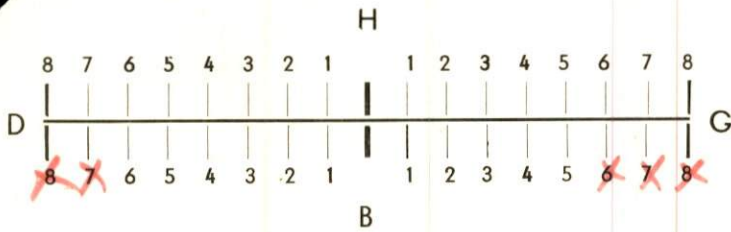
13/3/9 IMA Coelios 30/28/4/18.1

26/5/09 IMA - HA x 3 du 17/3/9

10/9/09 Aff digestive -

11/8/9 Tumeur des colon K200
9; Ric 21' de l'RX
Anévol + CR

OLE DENTAIRE



29.5.81) CIV 7/7; 14 métallique haut + 12 dents
14 métallique bas + 3 dents

12/4/00 27-28-16 30/28+ 24 D6+ 36 D8 + 285
CIV / 27-28 20/20 (Purbrakin)

14/9/01 37 D8
12/9/01 st Bas

D60-D55 "

Dents manquantes

Dents malades

Prise en charge soins

Dents saines (après trois mois) le

Dents malades 4° au 12° mois 20 % le

13° au 24° mois 40 % le

25° au 36° mois 60 % le

Après trois ans 80 % le

Prise en charge prothèse

Dents non manquantes et saines (un an) le

Dents manquantes et dents malades (trois ans) le

19 JAN 2007

15 TR+06T D22

CIV / 15 D20 "

14 t3

OBSERVATIONS

26 FEB 2007

Actuare Annonc du 19/1/07
PEC 38 063

12/1/10

Relabelliser Contre K1004,
sur HTA 35' 8100/8A +
pedestre A 3/5/13 A

12/1/10 M + fascinet

22/4/10 Sd schief - 1 Ljme + 2Vn

28/3/11 HTA A Ven 3 Nos

02-06-11 1st HTA 03mo; 15-06-11

19 DEC. 2012

PEC poltère auditive → pas d'ATC
CV.

27 DEC. 2012

16/09/13

prothèse auditive PEC
HTA B du 01/07

04 JUL. 2013

BPR D10 Ext 16

25-11-13

OK RFR M1 HTA 03mo,
(1-10-13)

20 DEC. 2013

01 + 310
06 + 2175 2222 + 2,26

OBSERVATIONS

12/10/09 - Redrigger → Peter Jay → Colm Scapellato

→ ~~MT~~
- Glo Seamen → ~~MT~~ post operations
- Megath

22/10/09

bill Se. (Dob)

22/10/09

OD. + 2.25 (130 + 0.25)
OC + 1.25 (0.1 + 0.25) + 1.25

24/11/10
6/11/10

Two HIA 3 → 18/12/10 A
Bey. 18/11/10 A

20/05/11

HIA to Jan 27/17
HIA to Jan 12/10

14 DEC. 2011

05 MARS 2012

HIA to Jan 16/02/12

- 2 JUL. 2012

HIA to Jan 26/05/12 3 obs

24 SEP. 2012

HIA to Jan 13/09 3 obs


07 JAN. 2013

Dysgnat to Jan 19/12 + 22/Jan

279

FICHE MEDICALE D'ADMISSION

☒ ADHERENT ☐ CONJOINT ☐ ENFANT



Nom : FLOFIR Prénom : DRISS
 Matricule : 279 Date de naissance : 1940 Sexe : M.

Date

Médecin

Ex. clinique : Poids
 Coeur
 T. A.
 Ap. resp.
 Ap. dig.

Urines { A
 S
 Hernies
 Râte
 Varices
 Réflexes

Ex. complémentaires :

Antécédents :

20 FEV. 2014

OD +3
 OG +0,75 IOL +2,50

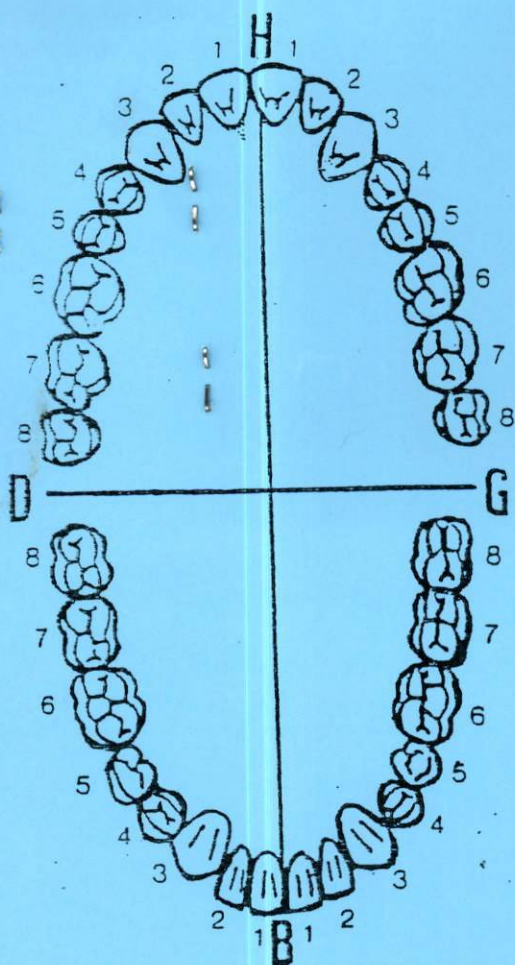
15 SEPT 2014

HFA H du 18/08 380is

06 Avril 2014
 01 Aout 2014

OD +3
 OG +0,75 IOL +2,50

OBSERVATIONS:

[illegible]

12-06-18

ou Atn aff un Bp. q. c.

①

~~cehoraffre~~ ~~Recht~~
logel t → Recht ucho. copro
(naugre CR)

→ Recht 3. la →
Raugre Res. Pol)

②

C + ucho Renale et venco.
pro. to 4p → + harby (12-08-18)

12-06-18

x PCC B. la

Docteur Iraqi Farouk

الدكتور العراقي فاروق

Chirurgien

RAPPORT DE CONTRE-VISITE 11/11/09

Casablanca, le

Je soussigné Docteur **IRAQI FAROUK**, certifie avoir effectué une contre-visite pour le compte de la compagnie : **MUPRAS**

NOM – PRENOM de l'assuré : **EL OUFIR DRISS**Personne traitée : **EL OUFIR DRISS** CIN N°: **BE 63609**Né : **1940** Casablanca N° DOSSIER : **MATRICULE 0279**Ste contractante : **RAM****RAPPORT**Nature de l'affection telle que signalée par le médecin traitant : **DR ABILAN**

Retablisement de la continuité colique

Nature de l'affection envisagée suite à l'examen : **anus iliaque provisoire**

Rétablissement de la continuité après 2 mois(voir dossier précédent)

Date de début : ☒ récente ou ☐ ancienne ☒ acquise ou ☐ congénitale☐ aigue ou ☒ chronique (à signaler dans le dossier personnel)


Cicatrice en cas d'intervention chirurgicale :

Le traitement est-il : ☒ compatible ou ☐ limite ou ☐ non compatible

Le patient reconnaît-il les médicaments et leur usage :

☒ oui ☐ nonLe **K** (et autres lettre-clé) est-il conforme à la nomenclature : ouiLa facture est-elle conforme : **Il s'agit bien de la personne soignée**

Anomalies par rapport à la convention tarifaire :

AVIS DU MEDECIN CONTROLEUR :**Honoraires médecin 3000 dh****Verifier prix materiel. Reste conforme**

Dr. IRAQI Farouk

CHIRURGIEN

Réf : 09/12

Dr. Benchakroun Youssef

le : 27/12/12

Professeur D'ORL et de Chirurgie Cervico Faciale

11. rue Lavoisier -Résidence Kenzi N°9

(En face de l'hôpital 20 Août 1953)

Tél. : 022 86 38 76 URG 06 66 82 41 70

E-mail : BenchakrounYoussef@yahoo.fr

**A MONSIEUR A.AIT TALEB
DIVISION GESTION DE LA MUPRAS**


Objet : contre visite de monsieur EL OFIR DRISS (00279).

- Mr EL OFIR DRISS présente une hypoacousie de perception bilatérale presbyacousie en rapport avec son âge.
- l'audiogramme révèle une surdité de perception bilatérale.
- le patient nécessite une prothèse auditive numérique intracanalalaire.

En vous remerciant recevez monsieur le directeur mes salutations distinguées.

Bien amicalement.

Signé : Pr. Benchakroun Youssef



Docteur Richard ABITTAN

CHIRURGIEN DES HÔPITAUX
Ancien Assistant des Hôpitaux de Paris
Membre de l'Association Française
de Chirurgie

CHIRURGIE DIGESTIVE
CHIRURGIE COELIOSCOPIQUE
ENDOCRINIENNE ET VASCULAIRE
CHIRURGIE DE L'OBÉSITÉ
ECHOGRAPHIE ET DOPPLER
PHLEBOLOGIE

الدكتور ريشار أبيتان

جراح بالمستشفيات
أستاذ مساعد سابق بمستشفى باريز
عضو في الجمعية الفرنسية للجراحة
جراحة الجهاز الهضمي
الجراحة الباطنية بالمنظار
جراحة الغدد والشرابين
الفحص بالصدى
فليبولوجيا

Is a fr Men.

Reblenue de cutane, leale

K100 4j

puce antiodys TGT5

afre plus 2077, n

+ 2000 TCR 75

= 3965 944 x 2
(mmarec)

Dr. Richard ABITTAN
Chirurgie Digestive et Obésité
22, Rue Najib Mahfoud - Casablanca
Tél: 05 22 22 43 78 - 05 22 43 36 42

le 27/1/09

Docteur LAHLOU Omar

SPECIALISTE DES MALADIES DE
L'APPAREIL DIGESTIF

Foie, Vesicule Biliaire, Estomac

Intestin, Hemorroïdes

ENDOSCOPIE - ECHOGRAPHIE

PROCTOLOGIE

Diplômé de la Faculté de Médecine

de Toulouse - France

Ancien Attaché au C.H.U. de Toulouse

Ancien Médecin des F.A.R.



الدكتور لجلو عمر

اختصاصي في أمراض الجهاز الهضمي

وجراحة البواسر

(الكبد - المرارة - المعدة - الأمعاء - أمراض البواسر)

- الفحص بالمنظار الداخلي بالأمواج الصوتية

وجراحة المخرج

خريج كلية الطب بتولوز - فرنسا

طبيب ملحق للمركز الصحي الجامعي بتولوز سابقا

طبيب القوات المسلحة الملكية سابقا

Casablanca, le

10/9/9

Compte rendu de N° 007/10
à la Clinique ANNA LOUIS
N° 007/10 a été hospitalisé le 3/9/09
pour une chirurgie de la hernie
colique gauche à 20cm de la marge
rectale.
selon la famille l'opération a été
un succès mais que l'écoulement de 22cm
de colon avec sténose de l'opercule
et oblitération de la continuité ?

Selon le dernier la fiche le non
ne figure pas, j'ai pu la fiche
le meilleur le chambre

c'est K200 et post 300 et 40/2
K200 selon le compte rendu de
l'intervention et l'histologie
7 jours à l'hosp. Tolosa Just. fr
en chambre.

Docteur Omar LAHLOU
Spécialiste des Maladies de l'Appareil
Digestif et Chirurgie de l'Anus
120, Rue Al Moutana Boudouhita
Amal I - Bernoussi - CASABLANCA
Tél. 75.52.18/19

11/9/19

Me 279

Dr Amrani

Clinique jumelée au centre
européen de chirurgie endoscopique
Meyzieu d'arc de Lyon



مصحة الأندلس
Clinique Andalouss

مصحة متوأمة بالمركز
الأوربي للجراحة الاندوسكوبية
جان دارك بليون

MAIUELLE DE PREVOYANCE
& D'ACTIONS SOCIALES
DE LA ROYAL AIR MAROC

15 SEP. 2009

REÇU
SECRET
NOM ET PRÉNOM

DIAGNOSTIC

DATE

OPÉRATEUR CHIRURGIEN

ANESTHÉSISTE

AIDE

PANSEUR

COMPTE RENDU OPERATOIRE

EL OU **FIR** DRI, S
Colon & / Anus
Le 04 / 09 / 2009
D. R. ABITTAN
D. Benche Kraem + F. ZAHRA
ADIL + MERIEM
LAH CEM

Dr. Richard ABITTAN
Chirurgie Digestive de l'Obésité
22, Rue Najib Maifoud / Casablanca
Tél : 05 22 22 43 78 - 05 22 48 36 42
site web: richardabittan.com

COMPTE RENDU OPERATOIRE

Volume Tumeur Colon ilio caecum de 15cm
de Drameche Press for

Intervention Coléctomie &
Anastomose Colorectale Sur
Du fluxus
iléostomie sur Baginelle

Dr. Richard ABITTAN
Chirurgie Digestive de l'Obésité
22, Rue Najib Maifoud - Casablanca
Tél : 05 22 22 43 78 - 05 22 48 36 42
site web: richardabittan.com

20 Anfel HG - volume tumeur ilio caecum
de 15cm. Replus Seed A+V7I
A colite sur & en place. non rés
de l'ulcère. Press for
Dénouage de l'ulcère Colite &
Jech de l'ulcère. Dénouage
de l'ulcère. - hémicéctomie
G. TET 75 sur le colon gauche.

3 rays 2 profs vert 45 elbow
note Pedum ans 2y lower
Anastomose Colocolo base CD 29.
epave (Bleu ⊖) fresh
1 Crosture mr hypodé

Dr. Richard ABITTAN
Chirurgie Digestive de l'Obésité
22, Rue Naji Mahfoud - Casablanca
Tél : 05 22 43 78 - 05 22 48 36 42
siteweb.richardabittan.com

Colme

Dr. Richard ABITTAN
Chirurgie Digestive de l'Obésité
22, Rue Naji Mahfoud - Casablanca
Tél : 022 22 43 78 - 022 48 36 42
siteweb.richardabittan.com

LABORATOIRE MOSTAFA EL MAANI

Anatomie Pathologique – Cytopathologie
Examens Extemporanes – Immunomarquage

Dr. Richard ABITTAN
Chirurgie Digestive et de l'Obésité
22, Rue Najib Mahfoud - Casablanca
Tél : 05.22.22.43.78 - 05.22.48.36.42
siteweb.richardabittan.com

Nom : EL OUFIR
Prénom : Driss
Date de Naissance : 15/06/1940
Prescrit par : Dr. ABITTAN

Ref. Anapat : 09.1.9
Date de Demande : 04/09/09
Date d'Arrivée : 05/09/09
Date de Réponse : 08/09/09

enseignements Cliniques :

- 1) Hémi colectomie gauche pour tumeur du colon.
- 2) Colerette rectale.
- 3) Colerette colique.

Nature du Prélèvement : H
Organe : Colon + Rectum.
V. Réf. : ?

ROTOCOLE MACROSCOPIQUE :

Hémi colectomie :

pièce d'hémi colectomie reçue fixée. Elle mesure 15x7 cm de plus grandes dimensions. A son ouverture, la muqueuse est congestive et la paroi est fine. A 5 cm de la marge de résection, on note la présence d'une lésion diverticulaire, en regard de laquelle on observe une induration pariétale étalée sur 4 cm. A ce niveau, on note la présence de matériel purulent. La graisse mesocolique contient deux ganglions.

Colerette rectale :

Fragment tissulaire reçu fixé, mesurant 1.8 cm de plus grand axe.

Colerette colique :

On reçoit séparément et fixé, un fragment tissulaire mesurant 2 cm.

- Prélèvements :
1. Lésion diverticulaire : 2p.2c
 2. Induration pariétale : 3p.3c
 3. Prélèvements à distance : 2p.1c
 4. Ganglions : 2p.2c
 5. Colerette rectale : 2p.1c
 6. Colerette colique : 2p.1c

Dr. Richard ABITTAN
Chirurgie Digestive et de l'Obésité
22, Rue Najib Mahfoud - Casablanca
Tél : 022.22.43.78 - 022.48.36.42
siteweb.richardabittan.com

PROTOCOLE MICROSCOPIQUE :

1. Prélèvements de paroi colique dont la muqueuse est invaginée et pénètre dans la sous muqueuse. Elle dissocie les couches musculaires. Le chorion est d'aspect congestif. Il est le siège d'un infiltrat inflammatoire diffus composé d'éléments mononucléés et de polynucléaires neutrophiles. Les glandes sont allongées. Elles sont revêtues d'un épithélium unistratifié constitué de cellules mucosécrétantes ne montrant aucune atypie cytologique. Pas de malignité décelée.
2. Fragments de paroi colique dont la muqueuse est globalement congestive. La sous muqueuse, les couches musculaires et la séreuse sont siège d'une fibrose marquée. Absence de signes de malignité.
3. Prélèvements de paroi colique marquée par un discret infiltrat inflammatoire lymphoïde.

Les deux ganglions isolés présentent une architecture globale tout à fait respectée. Le cortex contient des nodules lymphoïdes centrés sur un centre germinatif actif. On note cependant une hyperplasie sinusale modérée avec présence de rares polynucléaires neutrophiles.
Pas de lésion spécifique observée.
Pas de malignité décelée.
et 6. Les prélèvements de collerette rectale et colique sont sans particularité histologique.

CONCLUSION :

IECE D'HEMI COLECTOMIE GAUCHE MONTRANT UNE LESION INFLAMMATOIRE CHRONIQUE SUR-AIGUË PURULENTE ET FIBROSANTE SUR DIVERCULE COLIQUE.
ABSENCE DE SIGNES DE MALIGNITE.
DENITE REACTIONNELLE.

Signé : Dr Ali LEMSEFFER

Dr. Richard ABITTAN
Chirurgie Digestive et de l'Obésité
22, Rue Najib Mahfoud - Casablanca
Tél.: 022.22.43.78 - 022.48.36.42
siteweb.richardabittan.com

LABORATOIRE MUSTAFA EL MAANI
Anatomie Pathologique
227, Rue Mostapha El Maani
Tél. 20.21.33 Fax: 20.21.91
CASABLANCA

Dr. Richard ABITTAN
Chirurgie Digestive et de l'Obésité
22, Rue Najib Mahfoud - Casablanca
Tél.: 022.22.43.78 - 022.48.36.42
siteweb.richardabittan.com

Docteur Richard ABITTAN

CHIRURGIEN DES HÔPITAUX
Ancien Assistant des Hôpitaux de Paris
Membre de l'Association Française
de Chirurgie

CHIRURGIE DIGESTIVE
CHIRURGIE COELIOSCOPIQUE
ENDOCRINIENNE ET VASCULAIRE
CHIRURGIE DE L'OBÉSITÉ
ECHOGRAPHIE ET DOPPLER
PHLEBOLOGIE

الدكتور ريشار أبيتان

جراح بالمستشفيات
أستاذ مساعد سابق بمستشفى باريس
عضو في الجمعية الفرنسية للجراحة
جراحة الجهاز الهضمي
الجراحة الباطنية بالمنظار
جراحة الغدد والشرابين
الفحص بالصدى
فلبولوجيا

279
Je soussigné certifie avoir hospitalisé M. El
oufou pour une tumeur du sigmoidesque
occlusive. Le chirurgien Abdelhak le 3/9/09.
Il a été opéré le 4/9/09 par mes soins
Coloproctectomie totale avec ostomie mu
Curege Gauthier
Befelte - Ostomie colo rectale basse
1 jour en REA mucler
Jeune en chaudière
jusqu'au 11 Septembre 2009 (7 jrs.)

Dr. Richard ABITTAN
Chirurgie Digestive et de l'Obésité
22, Rue Najib Mahfoud - Casablanca
Tél.: 022 22 43 78 - 022 48 36 42
siteweb: richardabittan.com

Dr. Richard ABITTAN
Chirurgie Digestive et de l'Obésité
22, Rue Najib Mahfoud - Casablanca
Tél.: 05 22 22 43 78 - 05 22 48 36 42
siteweb: richardabittan.com

Le 12/09/09

Docteur MOHAMED AMRANI

HEPATO - GASTRO - ENTEROLOGUE
Spécialiste Diplômé du C.E.S.
des Maladies de l'Appareil Digestif
de la Faculté de Médecine de Toulouse
Maladies de l'Anus et du Rectum
Chirurgie Anale - Endoscopie Digestive
Membre de la Société Nationale Française
de Gastro-Enterologie
Membre de la Société Française
D'Endoscopie Digestive

Angle Bd. de Paris et Bd. Moulay Hassan 1er

Tél. : C. 022 26 32 78

022 27 00 86

Fax : 022 20 38 21

SUR RENDEZ-VOUS

Casablanca, le

29 AOUT 2009

د. AKIKI الدكتور محمد العمراني

اختصاصي حائز على شهادة الاختصاص
في أمراض الجهاز الهضمي
من كلية الطب ببولوز
أمراض الكبد، المعدة، الأمعاء
والبواسير - جراحة البواسير
عضو في الجمعية الفرنسية
لأمراض الجهاز الهضمي
عضو في الجمعية الفرنسية
لل فحص بالمنظار

5. زاوية شارع باريس و شارع مولاي الحسن الأول

022 26 32 78

022 27 00 86

022 20 38 21

الهاتف : المكتب

الفاكس :

بالموعد

DR'SS

Dr. AKIKI

الدار البيضاء، في

Colo scanner : Coloscopy
virtuelle

Dr. Akiki en franchise
= 50 ans de la marque Anale
de Coloscopy : Contrôle par
Coloscopy virtuelle

Docteur Mohamed AMRANI
HEPATO - GASTRO - ENTEROLOGUE
5, Angle Bd. De Paris et Bd. Moulay Hassan 1er
Tél.: C. 022 26 32 78 - 022 27 00 86
Fax: 022 20 38 21 CASABLANCA

RADIOLOGIE
27 Rue de la Liberté
Appel. 022 20 34 51 / 022 20 34 58
Fax: 022 47 40 09

Dr. Richard ABITTAN
Chirurgie Digestive et de l'Obésité
22, Rue Najib Mahoud - Casablanca
Tél.: 022.22.43.78 - 022.48.36.42
siteweb.richardabittan.com

IOLOGIE AL ANDALOUSS



الفحص بالأشعة الأندلس

Jumelée au centre de Radiologie de Jeanne d'arc de Lyon

ENNOUNA Mohamed Fouad

16-08

6 03-09-09

El Ou fir Driss

ner Multibarrette

Rx Pouson Face

orps entier en 3D

- Absc de l'os unilatérale
enditive

rgio Scanner

- Presc d'un petit syndrome
intersticiel bas latéral

enta-Scan

ographie Corps entier

- Absc d'un grand plexus

odoppler Couleur, Energie

- Si phonette car des vaisseaux
dans une autre radiologie

liologie Générale

mmographie

sur RDV.



RADIOLOGIE ABOUMADI

• IRM Haut champ (1 Tesla) • Scanner Spirale Multi-barettes • Radiologie Générale Numérique • Mammographie Numérique
• Echographie-Doppler Couleur • Echo-Doppler 3D, 4D • Panoramique Dentaire Numérique • Denta-scanner
• Téléradiographie 4 mètres Numérique • Ostéo-densitométrie Biphotonique • Radiologie Interventionnelle

76-279

CASABLANCA LE :01/09/2009

Dr. AKIKI Mustapha
Spécialiste en Radiologie.
et de la Faculté de Médecine
de Nancy.
Ex. Enseignant à la Faculté
de Médecine.

RRADA M. Az-el Arab
Spécialiste en Radiologie
Ex. Enseignant à la Faculté
de Médecine.

TOUCINE Abdelfattah
Spécialiste en Radiologie
Lauréat de la Faculté de
Médecine de Marseille.

ANE Hakima ep. BENJELLOUN
Spécialiste en Radiologie.
uréat de la Faculté de Médecine
de Nancy.
c : Attachée au CHU Ibn Rochd.

NOM ET PRENOM
MEDECIN PRESCRIPTEUR
Z

EL OFIR DRISS
DR. AMRANI MOHAMED

COLONOSCOPIE VIRTUELLE

Technique :

Exploration scanographique multi-barette en acquisition fine jointive axiales en procubitus et en decubitus dorsal sans injection du contraste
Reconstructions en coupes axiales et coronales.
Reconstructions 3D avec endoscopie virtuelle

Résultat :

Cet examen met en évidence un épaississement pariétal du colon sigmoïde réalisant une masse de la fosse iliaque gauche de 70x35mm. Cet épaississement est circonférentiel responsable d'une sténose axiale.
Par ailleurs, on note l'existence de quelques petits diverticules et une discrète infiltration de la graisse péri colique.
En dehors de cette anomalie le reste du colon et du rectum ne présentent pas de particularité.
Le foie ainsi que les deux reins, la rate et pancréas sont d'aspect normal.

Conclusion :

Masse digestive du colon sigmoïde d'allure néoplasique jusqu'à preuve du contraire.

NB : ci-joint un CD comportant la totalité de l'examen.

Confraternellement
DR AKIKI M.

RADIOLOGIE ABOUMADI
27, Rue Ilysa Abou Madi
Appt. N°13 - Gauthier - CASA
Tél: 022 20 34 57 / 022 20 34 58
Fax: 022 47 47 47