

# FICHE MEDICALE D'ADMISSION

☐ ADHERENT ☐ CONJOINT ☒ ENFANT

Photo

Nom : LAHMANSSI Prénom : FATIMA

Matricule : 725 Date de naissance : 01/09/83 Sexe : F

Date 27/09/06 Médecin

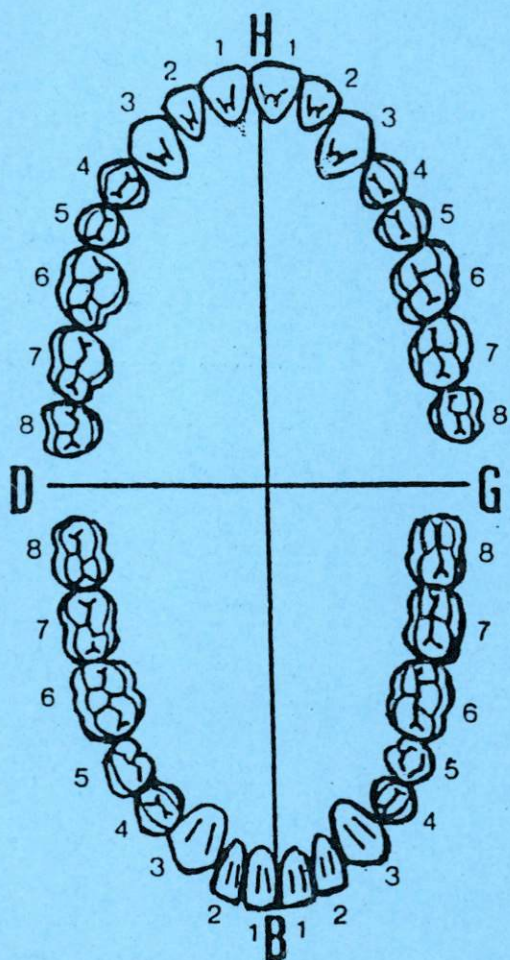
Ex. clinique : Poids ..... Urines [ A .....  
Coeur ..... S .....  
T. A. ..... Hernies .....  
Ap. resp. .... Râte .....  
Ap. dig ..... Varices .....  
Réflexes .....

Ex. complémentaires : .....

Antécédents : .....

26/9/06 l'oeil OD - 4,25 (-3,00 à 5°)  
OG - 4,00 (-2,50 à 5°)  
17/11/08 Vues 2x10  
15/10/09 Rétinopathie → H  
5/7/10 l'oeil OD - 5,00 (-3,75 à 0°)  
OG - 5,00 (-1,75 à 10°)  
12 Nov 10 H Demande lunettes + BB  
du 25/08/10  
24/03/11 Acné BK pour l'acné



**OBSERVATIONS:**

Dates	Actes	Observations
17/6/08	C D4 + T26 + penora 210 + 24 1 = seushie OAF D90 (Phofmi & H2K2008 35).	
10 SEPT 2008	17 - 27 - 37 - 47 OAF 4 D90	
14 JAN 2009	21 seushie OAF D90	
28 JAN 2009	Facture Accord de 17/6/08	
15/6/9	32 seushie OAF D90	
6 MARS 2014	BPR D24 Det 2 S	



24/6/11 AVP  
+ D77 Loucheine (PEC on 190)  
23-08-11 OK abbeu noster G seed G  
et D K60 + K60  
2

24/08/11 OK Apr K60 + K60/2

30 JAN 2012

Denote OK H of PNR

25 MAI 2012

OD - 6,0  
OG - 6,0

25 SEP 2013

OD - 6,50  
OG - 6,50



*Docteur Mostafa Ouaid*

Spécialiste en Gynécologie Obstétrique

Lauréat de la Faculté de Médecine

Clément Ferrand ( FRANCE )

Ancien Moniteur Clinique à l'Hôpital

Notre Dame Montréal ( CANADA )

Coelochirurgie - Chirurgie Gynécologique

Maladies des siens - Stérilité - Echographie



الدكتور مصطفى واعظ

إختصاصي في أمراض النساء و الولادة

خريج كلية الطب بكليرمون فيران ( فرنسا )

معيد سابق بمستشفى نوتردام

مونتريال ( كندا )

الجراحة بالمنظار الداخلي - الجراحة النسوية

أمراض الثدي - عقم الزوجين - الفحص بالصدى

Casablanca le :

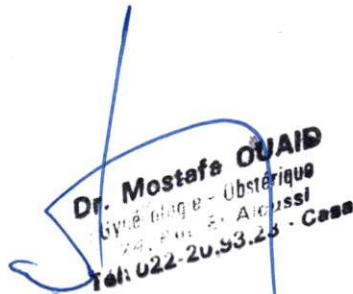
19 AOUT 2011

Mr LAHMANI. Feh

Akkel 22 moul

Sen. Dr. et C

1600 - 7000 / 2



المركز الصحي بورغون 24، زنقة العلوسي - الطابق 3 (أمام مصحة بدر) - الهاتف 05 22 20 93 23

Centre Médical Bourgogne : 24, Rue El Aloussi - 3 ème étage (en face Clinique BADR) - Tél: 05 22 20 93 23

Email: ouaid04@menara.ma

# RADIOLOGIC AL MOUAHIDINE

Dr. Malika MOUSS BENMERI

Spécialiste en Radiologie  
D N S de Radiologie  
Diplômée de la faculté  
de Medecine de Nancy



# الفحص بالأشعة الموحدين

الدكتورة مليكة موسى بنمري  
اختصاصية في الفحص بالأشعة

Casablanca, le 17/08/2011

NOM DU PATIENT : Melle LAHMAMASI FATIMA 18 ANS  
MEDECIN TRAITANT : DR BELLAHBIB WAFAA  
EXAMEN(S) REALISE(S) : MAMMOGRAPHIE BILATERALE+ECHOGRAPHIE  
MAMMAIRE

• Scanner Spirale-3D

• Radiologie conventionnelle

• Echographie générale

et endocavitaire

• Doppler Couleur

• Mammographie

• Dentascanner

• IRM (sur RDV)

## \* RENSEIGNEMENTS CLINIQUES :

- Cycle menstruel régulier.
- Pas de traitement hormonal.
- Pas d'antécédents sénologiques familiaux ou personnels.
- Nodules des deux seins.

## \* MAMMOGRAPHIE BILATERALE :

- Seins denses avec prédominance du tissu fibro glandulaire type IV.
- Répartition normale de la trame fibro-conjonctive et du tissu adipeux.
- Présence de deux opacités gauches arrondies de contours circonscrits une au niveau du quadrant supéro interne et l'autre rétro aréolaire.
- Absence de désorganisation architecturale.
- Absence de foyer de micro-calcifications suspectes.
- Le revêtement cutané est de morphologie normale.

## \* ECHOGRAPHIE MAMMAIRE :

- Présence de trois formations tissulaires hypoéchogènes bien limitées une au niveau du quadrant supéro externe droit polylobée de 29,8 mm x 16,3 mm ; la deuxième au niveau du quadrant supéro interne gauche de 16,8 mm x 8,9 mm et la troisième rétro aréolaire gauche de 14,6 mm x 8,8 mm.
- Absence d'adénopathie axillaire.

## AU TOTAL :

Nodules des deux seins évoquant des adénofibromes.  
ACR3

Confraternellement

Signé : DR. MOUSS BENMERI Malika  
RADIOLOGIC AL MOUAHIDINE  
Imm. Yacoub Al Mansour 1 H.M. Casablanca

إقامة الموحدين - شارع الحزام الكبير - الحي المحمدي - الدار البيضاء  
Résidence Al Mouahidine - Imm. Yacoub Al Mansour 1 (R.D.C) - Bd. Grande Ceinture - Hay Mohammadi - Casablanca

Tél. : 05 22 34 15 36/37 - Fax : 05 22 34 15 36 - E-mail : rx\_mouss@tunisie.net



---

*Classification des images mammographiques en six catégories en fonction du degré de suspicion. Correspondance avec le système BIRADS de l'Américain collège of RADIOLOGY (ACR). Proposée par L'ANAES.*

*ACR0 : Classification d'attente d'investigations complémentaires  
Echographie, cliché centré ou agrandi ....*

*ACR1 : Mammographie normale.*

*ACR2 : Il existe des anomalies bénignes ne nécessitant ni surveillance ni examen complémentaire.*

*ACR.3 : Il existe une anomalie probablement bénigne pour laquelle une surveillance à court terme est conseillée.*

*ACR4 : Il existe une anomalie indéterminée ou suspecte qui indique une vérification histologique.*

*ACR5 : Il existe une anomalie évocatrice d'une tumeur maligne.*