

MUTUELLE

N° Mle

8898

FICHE MEDICALE D'ADMISSION

ADHERENT - ~~CONJOINT~~ - ~~ENFANT~~NOM : BENCHEKROUN Prénoms : KarinDate de naissance : 11-08-66 Sexe : MDate : 3 JAN. 1992Médecin : Docteur BOUJIBAR M.
Médecin Conseil

Ex. Clinique : Poids

62 kg

Cœur

1/2

T. A.

131/7

Ap. resp.

NO

Ap. dig.

Urines { A = 0
S = 0

Hernies

= none

Râte

Varices

Réflexes

1/2

Ex. Complémentaires :

Antécédents :

RAS

2/1/91 deux de color nequeque 60/100
12/5/92 TAT myel
8/4/05 Appellicite (pleure) 100
2/6/05 A ripled 100 shock
6/1/06 Arheo 700 100/100
6/1/06 Arheo 700 100/100
6/1/06 Arheo 700 100/100

26/2/11 Rx + Eder 10 (8/6 R

15/11/07 Bala Infektiviti → Bala Inf

23/9/09 ↓ IgG + IgM → Bala Inf → K 20

28/3/10 Rx Allergji + TMM R

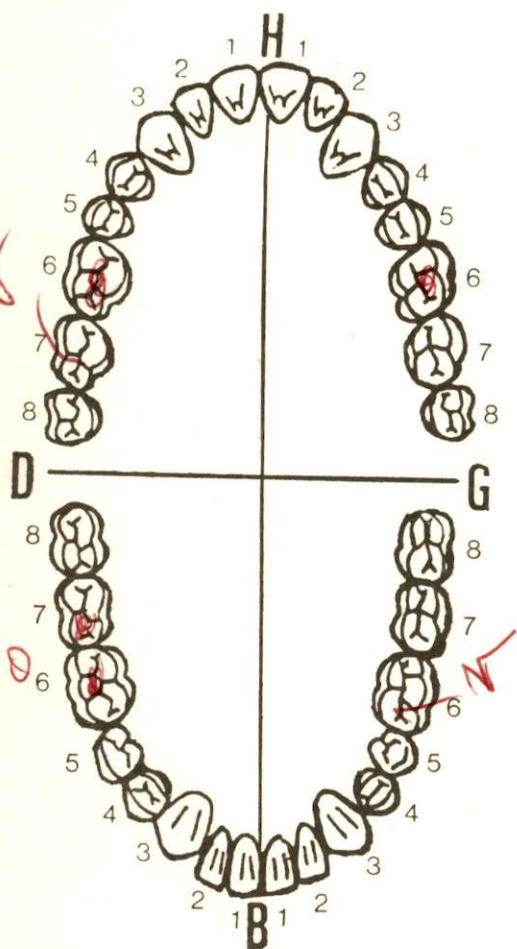
12 April 2017

① Diff Resp obstructive

H 20/18/03

② Diff Resp Polygraphie Ventilator

OBSERVATIONS :



OBSERVATIONS :

[illegible]

مركز الجنوب للفحص بالأشعة

CENTRE DE RADIOLOGIE DU SUD

SCANNER SPIRALE - 3 D - DENTASCAN • RADIOLOGIE • ECHOGRAPHIE
DOPPLER COULEUR PULSE ET CONTINU • MAMMOGRAPHIE • PONCTION BIOPSIE GUIDÉE

الدكتور توفيق بناني
Dr. Taoufik BENNANI
Spécialiste en Radiologie



الدكتور عبد السلام الصغير
Dr. Abdesslam ESSRHIR
Spécialiste en Radiologie

B.Z

Marrakech, le 24 Juillet 2006

* Nom et Prénom
* Médecin Traitant
* Indication

Mr BENCHEKROUNE Karim
Dr MEKOUAR

-39ans-

ABDOMEN SANS PREPARATION DE FACE

- *Présence d'une petite image faiblement dense se projetant au niveau de l'uretère pelvien gauche dans sa région pré méatique : calcul urétéral très probable .*
- *Pas d'autre image de tonalité calcique visible se projetant en regard de l'arbre urinaire .*
- *Répartition homogène des clartés digestives .*

Dr Abdesslam ESSRHIR

Merci pour votre confiance.

Dr. Abdesslam ESSRHIR
RADIOLOGIE - SCANNER
Polyclinique du Sud - Marrakech

Accès direct Rez-de-chaussée

مدخل سفلي مباشر

2, Rue Ibn Aïcha - Guéliz - Marrakech - Tél. : 044.44.79.99 - Fax : 044.43.24.24 • URGENCE 24 / 24
POLYCLINIQUE DU SUD
مصحة الجنوب

مركز الجنوب للفحص بالأشعة CENTRE DE RADIOLOGIE DU SUD

SCANNER SPIRALE - 3 D - DENTASCAN • RADIOLOGIE • ECHOGRAPHIE
DOPPLER COULEUR PULSE ET CONTINU • MAMMOGRAPHIE • PONCTION BIOPSIE GUIDÉE

الدكتور توفيق بناني
Dr. Taoufik BENNANI
Spécialiste en Radiologie



الدكتور عبد السلام الصغير
Dr. Abdesslam ESSRHIR
Spécialiste en Radiologie

B.Z

Marrakech, le 10 Août 2006

* Nom et Prénom : Mr BENCHEKROUNE Karim 39ans-
* Médecin Traitant : Dr MEKOUAR
* Indication : contrôle .

ABDOMEN SANS PREPARATION

- *Petite image faiblement dense pelvienne gauche au niveau du trajet de l'uretère d'aspect presque quasi comparable à la radiographie précédente .*
- *Pas d'autre image de tonalité calcique visible se projetant en regard de l'arbre urinaire .*

Dr Abdesslam ESSRHIR

Merci pour votre confiance.

Accès direct Rez-de-chaussée

مدخل سفلي مباشر

2, Rue Ibn Aïcha - Guéliz - Marrakech - Tél. : 044.44.79.99 - Fax : 044.43.24.24 • URGENCE 24 / 24
POLYCLINIQUE DU SUD
مصحة الجنوب

مركز الجنوب للفحص بالأشعة CENTRE DE RADIOLOGIE DU SUD

SCANNER SPIRALE - 3 D - DENTASCAN • RADIOLOGIE • ECHOGRAPHIE
DOPPLER COULEUR PULSE ET CONTINU • MAMMOGRAPHIE • PONCTION BIOPSIE GUIDÉE

الدكتور توفيق بناني
Dr. Taoufik BENNANI
Spécialiste en Radiologie



الدكتور عبد السلام الصغير
Dr. Abdesslam ESSRHIR
Spécialiste en Radiologie

B.Z

Marrakech, le 01 avril 2005

* Nom et Prénom : Mr BENCHEKROUN Karim
* Médecin Traitant : Dr

ECHOGRAPHIE ABDOMINO-PELVIENEN

Les différentes coupes pratiquées montrent :

Au niveau abdominal

- Un foie d'échostructure inhomogène, contenant des plages hyper échogènes de stéatose, sans formation tumorale décelable.
- La vésicule biliaire est transonore alithiasique à paroi fine.
- Absence de dilatation des voies biliaires intra ni extra hépatiques.
- La rate et le pancréas sont d'aspect échographique normale.
- Par ailleurs les reins sont de taille, de contours respecté et contenant des micro-lithiases calicielles rénales droit et gauche sans dilatation des cavités pyélocalicielles.

Au niveau pelvien

- L'exploration pelvien montre une vessie transonore homogène, à paroi régulière non épaissie.
- Absence d'épanchement au niveau du cul de sac de Douglas.
- L'exploration de la fosse iliaque droite montre un aspect légèrement hyper échogène du péritoine, mais sans collection ni épanchement individualisable, nécessitant une confrontation à la numération formule sanguine afin d'éliminer ou confirmer une appendicite ?

Merci pour votre confiance.

Dr. Abdesslam ESSRHIR

Dr. Abdesslam ESSRHIR
RADIO-ECHO-SCANNER
Polyclinique du Sud - Marrakech

Accès direct Rez-de-chaussée

2, Rue Ibn Aïcha - Guéliz - Marrakech - Tél. : 044.44.79.99 - Fax : 044.43.24.24 • URGENCE 24 / 24
مصحة الجنوب
POLYCLINIQUE DU SUD

مركز الجنوب للفحص بالأشعة CENTRE DE RADIOLOGIE DU SUD

SCANNER SPIRALE - 3 D - DENTASCAN • RADIOLOGIE • ECHOGRAPHIE
DOPPLER COULEUR PULSE ET CONTINU • MAMMOGRAPHIE • PONCTION BIOPSIE GUIDÉE

الدكتور توفيق بناني
Dr. Taoufik BENNANI
Spécialiste en Radiologie



الدكتور عبد السلام الصغير
Dr. Abdesslam ESSRHIR
Spécialiste en Radiologie

B.Z

Marrakech, le 01 avril 2005

* Nom et Prénom : Mr BENCHEKROUN Karim
* Médecin Traitant : Dr

ECHOGRAPHIE ABDOMINO-PELVIENEN

Les différentes coupes pratiquées montrent :

Au niveau abdominal

- Un foie d'échostructure inhomogène, contenant des plages hyper échogènes de stéatose, sans formation tumorale décelable.
- La vésicule biliaire est transonore alithiasique à paroi fine.
- Absence de dilatation des voies biliaires intra ni extra hépatiques.
- La rate et le pancréas sont d'aspect échographique normale.
- Par ailleurs les reins sont de taille, de contours respecté et contenant des micro-lithiases calicielles rénales droit et gauche sans dilatation des cavités pyélocalicielles.

Au niveau pelvien

- L'exploration pelvien montre une vessie transonore homogène, à paroi régulière non épaissie.
- Absence d'épanchement au niveau du cul de sac de Douglas.
- L'exploration de la fosse iliaque droite montre un aspect légèrement hyper échogène du péritoine, mais sans collection ni épanchement individualisable, nécessitant une confrontation à la numération formule sanguine afin d'éliminer ou confirmer une appendicite ?

Merci pour votre confiance.

Dr Abdesslam ESSRHIR

Accès direct Rez-de-chaussée

2, Rue Ibn Aïcha - Guéliz - Marrakech - Tél. : 044.44.79.99 - Fax : 044.43.24.24 • URGENCE 24 / 24
POLYCLINIQUE DU SUD

مدخل سفلي مباشر

مصلحة الجنوب

DR J. BAHNINI

PROFESSEUR AGREGÉ
ANCIEN INTERNE DES HOPITAUX
DE STRASBOURG
ANCIEN CHEF DE CLINIQUE DES
HOPITAUX DE STRASBOURG
MEMBRE ASSOCIE DE
L'ACADEMIE FRANCAISE DE CHIRURGIE

**CHIRURGIE VISCERALE ET
THORACIQUE**

113, Avenue Abdelkrim El
Khattabi
44000 Marrakech
T : 044 437782- F : 044 437784

COMPTE RENDU OPERATOIRE

NOM : BENCHEKROUN KARIM
OPERATEUR : PR BAHNINI
ANESTHESISTE : Dr AJANA
ASSISTANT : LARBI
DATE D'INTERVENTION : 06/04/2005

Rappel clinique : Abscès de paroi



Titre de l'intervention : mise à plat

Protocole opératoire : Reprise partielle de l'incision de Mac Burney élargie

Evacuation d'un abcès

Toilette à l'eau oxygénée et à la Bétadine

Mèche de Bétadine



Dr. J. BAHNINI
Chirurgie Viscérale et Thoracique
113, Avenue Abdelkrim El Khattabi - Guéliz - Marrakech
Tél : 044 43 77 82 Fax : 044 43 77 84

DR J. BAHNINI

PROFESSEUR AGREGÉ
ANCIEN INTERNE DES HOPITAUX
DE STRASBOURG
ANCIEN CHEF DE CLINIQUE DES
HOPITAUX DE STRASBOURG
MEMBRE ASSOCIE DE
L'ACADEMIE FRANCAISE DE CHIRURGIE

**CHIRURGIE VISCERALE ET
THORACIQUE**

113, Avenue Abdelkrim El
Khattabi
44000 Marrakech
T : 044 437782- F : 044 437784

COMPTE RENDU OPERATOIRE

NOM : BENCHEKROUN KARIM
OPERATEUR : PR BAHNINI
ANESTHESISTE : Dr AJANA
ASSISTANT : LARBI
DATE D'INTERVENTION : 01/04/2005

Rappel clinique : Abcès appendiculaire

Titre de l'intervention : appendicectomie

Protocole opératoire : incision Mac Burney élargie

A l'ouverture du péritoine il apparaît un appendice phlegmoneux rétro caecal totalement
nécrosé et pré-perforatif

La base bien que douteuse autorise une ligature qui prend partiellement le bas fond caecal

Hémostase et toilette péritonéale

Fermeture plan par plan

Surjet intra dermique

