

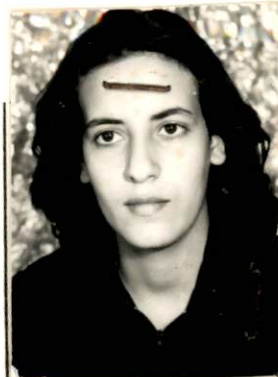2063

FICHE MEDICALE D'ADMISSION

ADHERENT - CONJOINT - ENFANT

NCM : MOATAZ Prénoms : Rabea

Date de naissance : 1988 Sexe : F



Date

28 DEC. 1987

Médecin

Docteur BOUJIBAR

Ex. Clinique : Poids

63 kg.

Cœur

nt

T.A.

10/7.

Ap. resp.

RMS.

Ap. dig.

RMS.

Urines

A 0

S 0

Hernies

Neaul

Rôte

RMS.

Varices

Réflexes

R. N.A.

Ex. Complémentaires :

Antécédents :

grossesse de 4 mois.

03.07.98 : Accouchement à domicile

27/2/98

Full

seuaterge

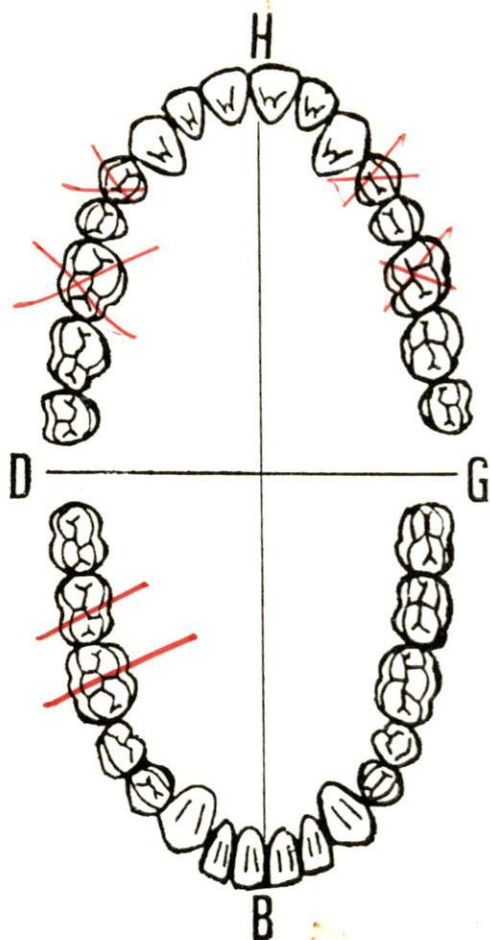
31/07 11h Photo - M

10/10/98 20h00 bébé bébé A

21/01/99 ZRR ~~to~~ lombaire fil capidele

24/01/99 OK pour ZRR lombaire

VISITE D'ADMISSION - CONTROLE DENTAIRE



OBSERVATIONS :

$\frac{6}{6}$ à hauteur

Dates	Actes	Observations
5/10/00	Shells dent. Diastema (cél.). 28-27 19 ext 47-48 + 25 12-21 5 A12 + 15-17-45 3870 + 28 + 4 D3.	(183 SURRAX) 207.13-22-11-
30 JUN 2006	14 ext D6 + Re 73	
06 Octo 2016	ABR 216 RX Panor 4-10-16.	
06 Octo 2016	Ace D95 (Bio obt) 45 ⊕ obt (11, 21, 22, 15, 17) ⊕ Act 25	

14/02/11 OK from BB

873/11 15 Decors Rio Lombrão

-5 SEP. 2012

10 Decors Rio

03-06-15

OK Rtn Bn Lee + Fee +
harvest expression (16-05-15)

-4 FEB. 2015

05 Jan 2016

Branchite H + BB on 12/01/15

OD) 1,75
OG)

08 Mai 2017

Anemie H on 22/04

08 Mai 2017

PB

20 Dec 2017

gastrologie H on 19/10
+BB

06 Octo 2016

et Ace D520

BCN (44,45)

et BCN (3435)

⊕ CCN 23

(LATRACH)

28 Fevr 2017

BPR

D95 + D520 (Ace 6-10-16)

RX panor vue du 21-11-16 Post opera

3 Aout 2018

Allepri + sciclip - +
Varicel -
as → (12/7/18)

173448

RADIOLOGIE
ANOUAL 111

212522499445

الفحص بالاشعة
الانوار 111Radiologie Numérisée Echo Doppler Echographie Obstétricale 3D - 4D Mammographie Numérisée
Sénologie interventionnelle Scanner multibarrettes Ponctions guidées, (Scanner, Echo.) Ostéodensitométrie IRM Haut Champ 1,5T

Dr Chakib Bennani-Smirès / Dr Fatiha Dadi-Benmoussa / Dr Mohamed Hamdouch / Dr Hassan Zeghari / Dr Abdelaziz Zouaoui

ACC/MSR

Casablanca, le 27 janvier 2011

DR. H. MESTOUR MRINI

MME. MOATAZ RABEA

Ne 2063

COMPTE RENDU**IRM LOMBAIRE :**

Examen réalisé en T1 coupes sagittales (film 1), T2 coupes sagittales (film 2), T2 et T1 coupes axiales passant par les niveaux L2-L3 à L5-S1 (film 3 et 4) :

- En L2-L3 et en L3-L4, le disque montre un aspect normal avec une très discrète protrusion effaçant leur concavité médiane sur les coupes axiales.
- En L4-L5 on note par rapport à 2007 une importante augmentation des dimensions de la hernie médiane et latérale, prédominant nettement à droite, refoulant la racine adjacente.
- En L5-S1, l'aspect de volumineuse hernie latérale droite n'est pas retrouvé. Le disque est le siège d'une hernie médiane et latérale symétrique à large rayon de courbure. La graisse latérale est cependant perceptible.
- Les dimensions canalaires sont normales.

Conclusion :

- Augmentation notable des dimensions de la hernie L4-L5 médiane et latérale prédominant à droite.
- Changement de la morphologie du disque L5-S1 qui est actuellement le siège d'une hernie modérée mieux visible sur les coupes sagittales, médiane et latérale à large rayon de courbure.

PR. BENNANI SMIRÈS



111, Bd Anoual - Quartier des Hopitaux - Casablanca الدار البيضاء

Secretariat Administratif : 022 86 28 00 - Fax : 022 86 08 93 : الفاكس - Tel : 022 86 09 99 / 89 / 79 / 022 86 02 32 / 022 86 05 69 / 022 86 06 05 : الهاتف