

## FICHE MEDICALE D'ADMISSION

ADHERENT - ~~CONJOINT~~ - ENFANT

NOM : FAHMI Prénoms : EL Kabiz

Date de naissance : 1.10.59 Sexe : M



Date

16 JAN, 1980

Médecin

Dr. BOUJIBAR

Ex. Clinique : Poids 55 kg  
Coeur N°  
T. A. 15/8  
Ap. resp. RAS  
Ap. dig. RAS

Urines } A 0  
          } S 0  
Hernies Neant  
Râte N°  
Varices -  
Réflexes NY

Ex. Complémentaires :

Antécédents :

24/08/82 Sciatique droite - 20 séances de rééducation - D. BOUJIBAR

15/11/87 Malade -&gt; Intervention -&gt; M

25/12/87 O.D. : (-0,25 à 100)

O.G. : neutre

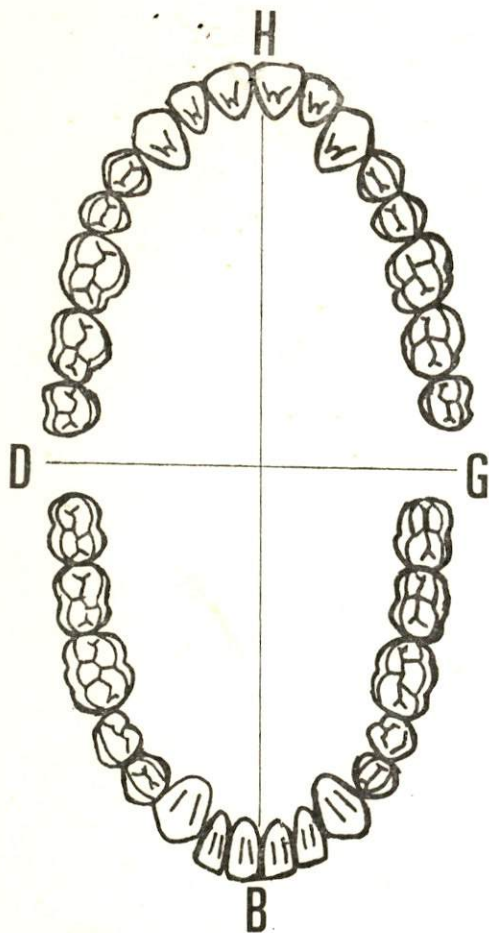
21/HP Mo deelle H de H  
KBOO 4p

# VISITE D'ADMISSION - CONTROLE DENTAIRE

16 JAN, 1980

Vu.

OBSERVATIONS :



Dates	Actes	Observations
16/6/94	12 ORC; 14 IG	67 M + ORC + 2 details
22/2/97	ERT 38 D10 +	Rx 23
17/5/9	Det D24 +	36-37 OR 2070
10/3/10	14-15-25 OR 3070 + Det D24	
14/6/10	26-27-17 OR 3070	
10/9/10	Det D24	

27/5/12 At  $00.0^{\circ} + 0,25 (-0,5 \text{ à } 35')$   
 OG: plan /  $00.0^{\circ} + 2,00$   
 14/3/12 OD  $-0,75$   
 OG  $-1,50$

19 MARS 2012

David H on 2/03/12

02 JAN. 2013

David H on 11/12/12 ref PNR

03 MAI 2013

David H on 20/03/13

PL-05-13 OD  $- (+0,50 \text{ à } 18^{\circ})$   
 OG  $- (-0,25 \text{ à } 57^{\circ})$   
 A-12-086  $= +2,25$

30 SEP. 2013

David H on 3/08

12/1/11

CCM 134

D<sub>20</sub> (Ben Kivela)

27/1/11

BPR

28/1/11

22-23-24 obt 470

Det D24

29 JUN 2012

BPR D<sub>20</sub> obt (36, 37)

15 ADIT 2012

BPR D<sub>10+25</sub> Ext 26 + 2RX

# RADIOLOGIE

BEN M'SIK - SIDI OTHMAN

Dr. SOUAD CHRAIBI

Dr. KHALID BENSOUDA

RADIOLOGUES

- I.R.M sur RDV
- SCANNER
- RADIOLOGIE GENERALE
- ECHOGRAPHIE
- ECHO-DOPPLER
- MAMMOGRAPHIE



الفحص بالأشعة  
أبن أمسيك - سيدي عثمان

الدكتورة سعاد الشرايبي  
الدكتور خالد بنسودة  
اختصاصيان في الفحص بالأشعة

Ne 3342

A. Casser

Casablanca, le 29-06-2009

Médecin traitant : DR BADAoui H.

Nom du patient : M. FAHMI LEKBIR

Examen réalisé : ECHOGRAPHIE CERVICALE

## Compte Rendu

Les lobes thyroïdiens mesurent 47x17x18mm.

L'isthme thyroïdien mesure 5mm.

Au niveau de la partie basse du lobe droit, présence d'un nodule hypoéchogène, hétérogène, partiellement kystisé, mesuré à 15mm.

Pas de vascularisation anarchique au sein de ce nodule.

Pas de micro-calcifications en son sein.

Pas d'autre nodule solide au niveau de la glande thyroïdienne mis en évidence.

Pas de goitre plongeant dans le médiastin supérieur.

Thyroïde mobile à la déglutition.

Pas d'adénopathies cervicales.

## CONCLUSION :

Nodule partiellement kystisé, sans vascularisation anarchique au niveau de la partie basse du lobe droit de la thyroïde, mesuré à 15mm.

Confraternellement  
DR BENSOUDA K

RADIOLOGIE  
Ben M'Sik - Sidi Othman  
19-22 Av. du 10 Mars  
Sidi Othman  
Tél 33.33.67/37 97 95