

FICHE MEDICALE D'ADMISSION

ADHERENT - CONJOINT - ENFANT

PHOTO

Nom : BISTARINE Prénom : Mehdi

Matricule : 8062 Date de naissance 10/03/00 Sexe : M

Date 10/05/001

Médecin

Ex. Clinique : Poids

Coeur

T. A.

Ap. resp.

Ap. dig.

Urines [A

S

Hernies

Râte

Varices

Réflexes

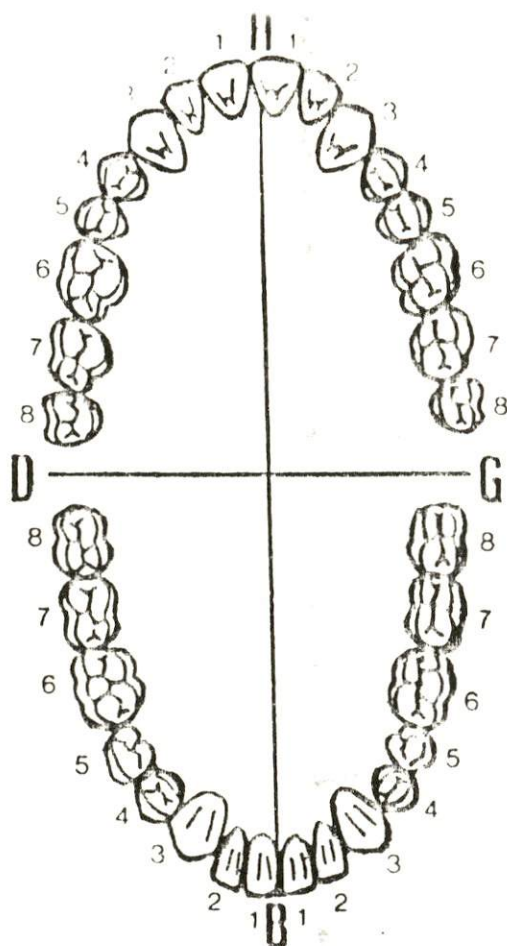
Ex. Complémentaires :

Antécédents :

26/9/11 croup rouge 115 Axilla
E60 24 M Axilla

VISITE D'ADMISSION - CONTROLE DENTAIRE

OBSERVATIONS :



Dates	Actes	Observations
03 AVR. 2014	BPR 231 Rx panor + tellex Profil du 3-3-14.	
04 AVR. 2014	Acc D90 1 ^{er} semestre ODF (Kourma)	
15 MAI 2014	BPR D90 (Acc 4-4-14)	
15 MAI 2014	BPR D24 Det 2 S	
13 NOV 2014	BPR D90 2 ^e semestre ODF.	
26 MAI 2015	BPR D90 3 ^e semestre ODF	

24 Nove 2015 BPL Dgo 4^e semestre ADP

الاولاد

B3 Cser
demv

اسم الولد الشخصي **المهدي**
 الاسم العائلي **بيستارين**
 اسم الام **فاطمة لوغزال**
 اسم اب الام **الحسن**
 تاريخ ولادة الام **26 مايو 1964** ومحل ولادتها **مراغيت ج. اوريس**
 تاريخ ولادة الولد **14 جمادى الآخرة 1421** تاريخ وفاته
 مكان ولادته **أوكاديس** مكان وفاته
 تاريخ التصريح بالولادة **10 محرم 1422** تاريخ التصريح بالوفاة
 الرقم **1444** م. ج. م.
 امضاء ضابط طابع مكتب امضاء ضابط
 الحالة المدنية : الحالة المدنية : الحالة المدنية :



ENFANTS

Prénom **EL MEHDI**
 Nom **BISTARINE**
 Prénom de la mère **Fatima LOUGHZAL**
 Fille de **La hcen**
 Date et lieu de naissance de la mère **26 Mai 1964**
 Né le **10 Mars 2001**
 à **Agadir**
 Déclaré le **05 Avril 2001**
 N° **444 2^{ème} ARRT**
 Décédé le
 à
 Déclaré le
 N°



L'Officier
de l'Etat Civil :

Timbre du Bureau
de l'Etat Civil :

L'Officier
de l'Etat Civil :

CENTRE RADIOLOGIQUE AL HAKIM D'AGADIR

الدكتور محمد عزيز الصقلي

Dr. Mohamed Aziz SQUALLI.H.
Radiologue

طبيب اختصاصي في الفحص بالأشعة
خريج كلية الطب بباريس
ملحق بمستشفيات باريس (سابقا)

Diplômé de la Faculté de Médecine de Paris
Ancien Attaché des Hôpitaux de Paris



مركز الفحص بالأشعة

الحكيم بأكادير

الدكتور الحسن الصقلي

Dr. El Hassane SQUALLI.H.
Radiologue

طبيب اختصاصي في الفحص بالأشعة
خريج كلية الطب بباريس
ملحق بمستشفيات باريس (سابقا)

Diplômé de la Faculté de Médecine de Paris
Ancien Attaché des Hôpitaux de Paris

Agadir, le 24-09-07 في أكادير

Nom de la patiente
Médecin prescripteur

: ENFANT BISTARINE EL MEHDI
: Dr EL JERRARI

ECHOGRAPHIE CERVICALE

Cher confrère,
Veuillez trouver ci-dessous le compte rendu de l'examen pratiqué dans notre centre

RESULTAT :

Les deux lobes thyroïdiens sont d'échostructure homogène, de contours réguliers et de taille normale.

Mise en évidence au niveau latéro-cervical gauche de plusieurs volumineuses adénopathies jugulo-carotidiennes et basi-cervicales gauches dont la plus grosse a été mesurée à 41.2,2mm x 38.1mm et présente une nécrose centrale; les autres adénopathies ont été mesurées à, 8,1mm, 6mm, 3,5mm, 12,5mm 6.4mm; 5.5mm; 9.1mm; 15.8mm; 6.5mm de grand diamètre.

Présence également au niveau de l'espace cervical postérieur gauche de plusieurs adénopathies mesurées à 10.4mm ; 6,3mm 4.2mm ; 8.8mm ; 8.9mm ; 6.7mm et 7.5mm de grand diamètre et siégeant entre les muscles scalène, l'élévateur de la scapula en dedans et le muscle trapèze en dehors.

Présence au niveau jugulo-carotidien droit de quatre adénopathies de 4.2mm; 9.8mm ; 5.8mm et 5.6mm.

Les structures vasculaires sont perméables et de calibre normal.

AU TOTAL :

Intégrité des deux lobes thyroïdiens et de l'isthme.

Volumineuses adénopathies jugulo-carotidiennes gauches (dont la plus grosse est nécrosée) et au niveau de l'espace cervical postérieur évoquant en premier lieu une tuberculose ganglionnaire .

Merci de votre confiance

Dr. Med Aziz SQUALLI. H.
RADIOLOGUE
Bd. Hassan II Agadir
028 84 09 29 / 028 84 08 18