

# FICHE MEDICALE D'ADMISSION

ADHERENT - CONJOINT - ENFANT

PHOTO

Nom : HANOUN Prénom : Nisrine

Matricule : 7354 Date de naissance : 25/09/01 Sexe : F

Date

06/09/01

Médecin

Ex. Clinique : Poids

Coeur

T. A.

Ap. resp.

Ap. dig.

Urines

Hernies

Râte

Varices

Réflexes

A

S

Ex. Complémentaires :

Antécédents :

6/9/01

3/9/07

cu pu 5+25

ifuel

Médecin 2j 85

debut LK 30 2u

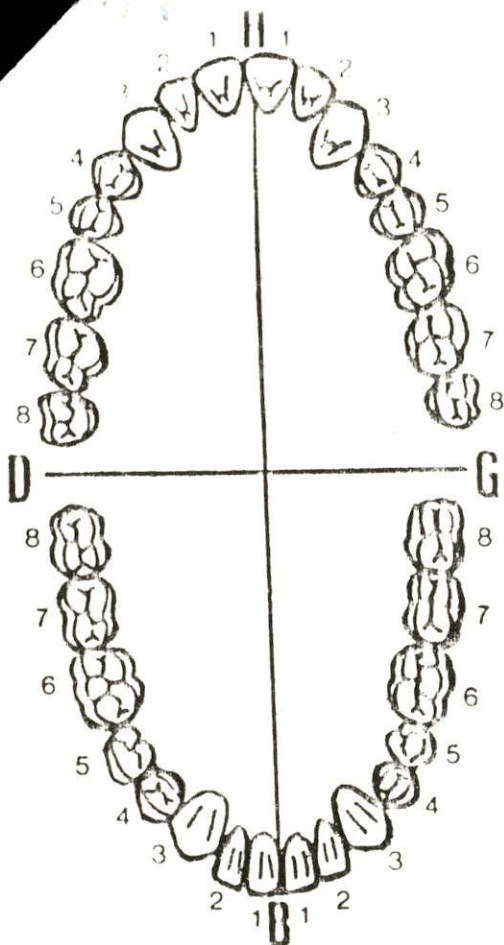
07 FEV. 2012

Diff ORL H du 30/12 + BB + R

3/6/12 Diff Neu. Echop Hydre + H le 29/02 + BB

# VISITE D'ADMISSION - CONTROLE DENTAIRE

OBSERVATIONS :



Dates	Actes	Observations
12/5/7	54 pulpo + ost D12 46-36-16-26 ost 4 Dr	C Dr
26/5/10	46- 55- <del>ost</del> Dr + 75- ost Dr +	54-74 ext 2 Dr 64-84 pulpo + ost 2 Dr
18/6/10	74-54 maintenir à l'épau Assurer à RHP Dr	
02 MARS 2012	BPR D5 EXT 65.	



14/01/13 OD + 1,25  
OG + 1,00

16.05-13 OK in Pae + ec G o b o r  
(nou G o b o r) R F n G  
30-03-13

18/08/14 OD + 1,15  
OG + 1,00

05-02-15 OK R F n G u A B o b (22-12-15) +  
L o u b e n e t

08 Octo 2015

OD + 1,25

OG + 1,25

172 Marc 2017

OD + 0,75

OG + 0,75

13-09-13 ~~sa~~ R F n - ex 4000 sem AG  
3 & 4 J o e f f S o g e n e - n A u s  
A = K A I B A F

31 JAN. 2014 BPR Z31 Rx Panor + telerx Popul du 17-  
31 JAN. 2014 et BPR D15. Bilan ODF

31 JAN. 2014 Acc D90 1<sup>er</sup> semestre ODF (Nacv. ouazgani) 38

03 FEV. 2014 BPR D50 obt (24, 45, 46, 47, 37)  
03 FEV. 2014 BPR D50 obt (15, 17, 26, 27, 34)

05 JUIN 2014 BPR D90 (Acc 31-1-14)

2-3 JAN 2015 BPR D90 2<sup>e</sup> semestre ODF

0-8 Sept 2015 BPR D90 3<sup>e</sup> semestre ODF

17-19 Mars 2016  
Ouf + 1, 2

1-7 Mars 2016 BPR D30 obt (14, 24, 25)

1-7 Mars 2016 BPR D60 obt (17, 47, 11, 21, 12, 22)

1-7 Mars 2016 BPR D50 obt (45, 15, 26, 36, 33)

1-4 Juin 2016 BPR D90 4<sup>e</sup> semestre ODF

0-6 Dec 2016 BPR D90 5<sup>e</sup> semestre ODF

0-6 Dec 2016 BPR D40 obt (13, 23, 37) @ Del

0-6 Juil 2017 BPR D20 obt (35, 27)

0-2 Nov 2017 BPR D25 (Bio obt) 35





**MUPRAS**

Mutuelle de Prévoyance  
& d'Actions Sociales  
de Royale Air Maroc

**FICHE MEDICALE D'ADMISSION**

☐ ADHERENT ☐ CONJOINT ☒ ENFANT

Photo

Nom : HAN ROUN Prénom : ~~ANIMES~~ NISRINE

Matricule : 7354 Date de naissance : 28-01 Sexe : F

Date : \_\_\_\_\_ Médecin : \_\_\_\_\_

Ex. clinique : Poids \_\_\_\_\_

Coeur \_\_\_\_\_

T.A. \_\_\_\_\_

Ap. resp \_\_\_\_\_

Ap. dig \_\_\_\_\_

Urines [ A \_\_\_\_\_  
S \_\_\_\_\_

Hernies \_\_\_\_\_

Râte \_\_\_\_\_

Varices \_\_\_\_\_

Réflexes \_\_\_\_\_

Ex. complémentaires : \_\_\_\_\_

Antécédents : \_\_\_\_\_

ACCORD MUPRAS : \_\_\_\_\_



A diagram of a four-quadrant dental arch model. The arch is divided into four quadrants by a vertical line and a horizontal line. The quadrants are labeled D (top-left), G (top-right), and Bas (bottom, in a black box). The teeth are numbered 1 through 8 in each quadrant, starting from the center (midline) and moving outwards. The numbering is as follows:
 

- Top-left (D): 1 (central incisor), 2 (lateral incisor), 3 (canine), 4 (first premolar), 5 (second premolar), 6 (first molar), 7 (second molar), 8 (third molar).
- Top-right (G): 1 (central incisor), 2 (lateral incisor), 3 (canine), 4 (first premolar), 5 (second premolar), 6 (first molar), 7 (second molar), 8 (third molar).
- Bottom-left (Bas): 8 (third molar), 7 (second molar), 6 (first molar), 5 (second premolar), 4 (first premolar), 3 (canine), 2 (lateral incisor), 1 (central incisor).
- Bottom-right (Bas): 8 (third molar), 7 (second molar), 6 (first molar), 5 (second premolar), 4 (first premolar), 3 (canine), 2 (lateral incisor), 1 (central incisor).

 The diagram shows the relative positions and shapes of the teeth in a simplified, schematic manner.

OBSERVATIONS : \_\_\_\_\_

This image shows a single sheet of white paper with horizontal blue ruling lines. The lines are evenly spaced and run across the width of the page. There is a small, faint red mark or smudge near the top right corner of the paper. The paper appears to be part of a notebook or a set of loose-leaf paper.

Dates	Actes	Observations
15 Nove 2018	BPA D75 (Bio + obt)	35 ⊕ obt (22, 21, 11, 12, 13)
3-1-19	BPA K25 anesthesie (Benaguida)	
	BPA K100 ext	(37, 28, 48, 18) indus chendais (Benabdjil)
5-3-19	BPA D70. obt	(41, 43, 45, 14, 15, 16, 37)



(طبقا لمقتضيات الظهير الشريف)

الصادر في 8 مارس 1950

73564  
EL OVAR

مكتب الحالة المدنية

البلدية

المملكة المغربية

وزارة الداخلية

ولاية الدار البيضاء الكبرى

عمالة عين الشق - الحي الحسني

الجماعة الحضرية الحي الحسني

نسخة موجزة من سجلات الحالة المدنية

لـ

عقد رقم

الهجرية

السنة  
الميلادية

نسخة موجزة من رسم الولادة

الاسم الشخصي : NISRINE

الاسم العائلي : EL OVAR

ولد في يوم

سنة الف واربعمائة واثنين وعشرين

الموافق لـ

بـ (بالمغرب)

والده هو

والعته هي

بيان (الوفاة) المشار اليه في طرة الرسم

نشهد بصفتنا ضابط الحالة المدنية

بمطابقة هذه النسخة لما هو مضمن في سجلات الحالة المدنية لمكتب

طابع مكتب الحالة المدنية ،

وحدد بالدار البيضاء في

موافق لـ

ضابط الحالة المدنية

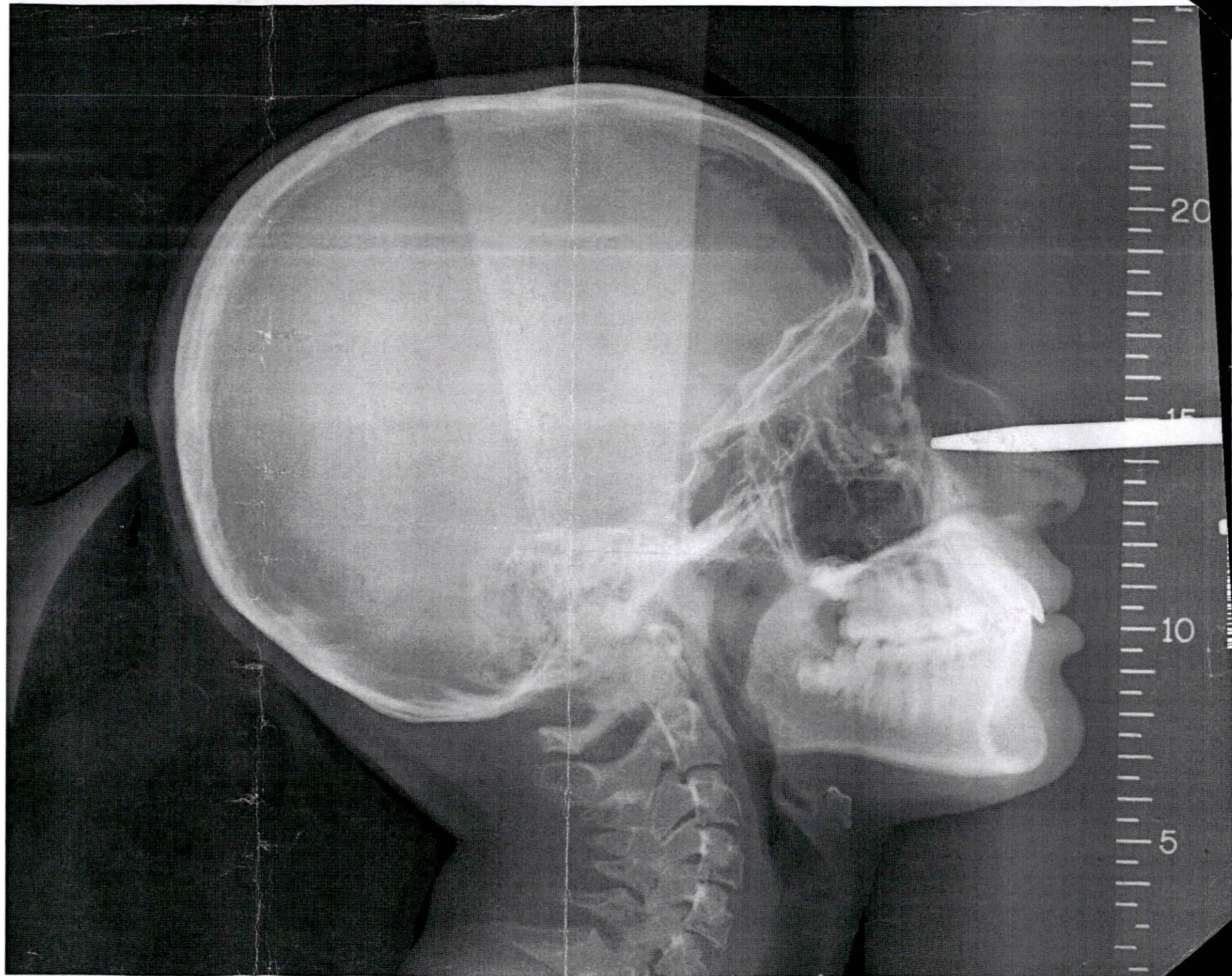ضابط الحالة المدنية بالتفويض  
الحيالي لمجاهدي



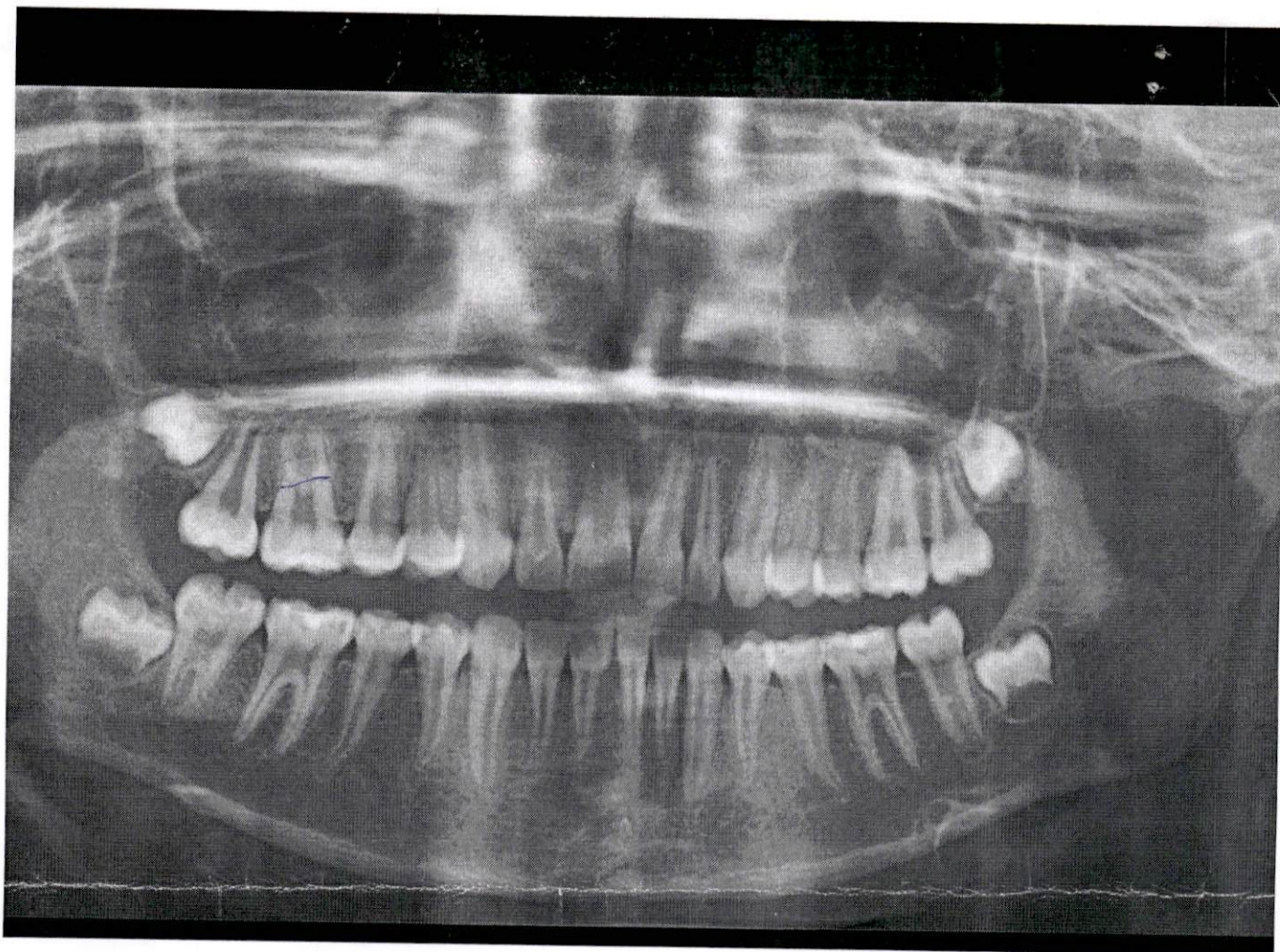


✓h

31 JAN 2014







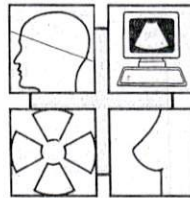
31 JAN. 2014

*u*



**Docteur Jawad El AOUD**

Ancien Interne des Hôpitaux de Montpellier



**Docteur Karim BENKIRANE**

Ancien Attaché des Hôpitaux de Montpellier

**Docteur Fatima AKDIM TALIB**

Ancien Attaché des Hôpitaux de Paris

Tél. : 0522.949.797<sup>+</sup> - 0522.941.236 - Fax : 0522.949.799

E-Mail : radiologie.anfa@gmail.com

## CENTRE RADIOLOGIE ANFA

Casablanca , le 17/01/2014

Patient : HAMROUN NISRINE  
Prescripteur: DR OUAZZANI NACER

### PANORAMIQUE DENTAIRE

*Mon cher confrère ,  
veuillez trouver ci-dessous le compte rendu de l'examen pratiqué dans notre centre.*

*Examen réalisé grâce à un CAPTEUR PLAN NUMERIQUE.*

**Indication:**

Bilan dentaire et osseux.

**Technique:**

Panoramique dentaire.

**Résultats :**

- Pas d'anomalie focalisée de la structure osseuse.
- Pas d'image radio-claire apico-dentaire.
- Présence de germes des dents de sagesse en voie d'éruption.
- ATM de morphologie normale.

### TELERADIOGRAPHIE DE PROFIL

**Résultats :**

Cliché transmis au spécialiste.

*NB : Pour enregistrer le fichier image sur le disque dur : clic droit sur le nom du patient figurant sur le tableau et exporter JPG puis enregistrer dans un dossier.*

*Merci de votre confiance*

DOCTEUR FATIMA AKDIM

**CENTRE RADIOLOGIE ANFA**

5, rue Ali Abderrazak  
CASABLANCA

Tél. : 94.97.97 - Fax : 94.97.99