

01.5123

MUTUELLE

N° Mle

5123 1

FICHE MEDICALE D'ADMISSION

ADHERENT - CONJOINT - ENFANT

NOM : FARNI Prénoms : Chama

Date de naissance : 1948 Sexe :



Date 29 JUIL. 1983

Médecin Docteur BOUJIBAR

Ex. Clinique : Poids 74 Kg  
Cœur NI  
T.A. 118  
Ap. resp. NI  
Ap. dig. RAS

Urines { A 0  
S 0  
Hernies Nœud  
Râle Nlc  
Varices -  
Réflexes Nly

Ex. Complémentaires :

Antécédents :

17 DEC. 1993 Lithiase vésiculaire - cholecystectomie  
+ exploratory des v.b.p. Dr. JANATI

21/1/85 ECG MC HTA Neuropathie  
Halté sportive et ECG à l'effort  
normal

13/7/84 HTA + Bntente H Su 25/06

② ON 3,00  
OG





12 MAR 2012

cephalotes YDA cerebral NG

13-06-12

OK below.

15 SEP. 2012

12-09-12

H plancone

OK IRN, <sup>cramio-cerebr</sup> pair of 10 Rep. reholes

28 NOV 2012

Att. after H. du 20/10

16-01-14

OK RPN cerebelli

VL OD = +9,5 / -9,25 a 80°  
OG = +0,25 (-0,5 a 80°)  
VP Add OD 6 = +8,25

17-09-14

OK PEC Gro + 1 Bot Steel are  
OK f/b L

15 OCT 2014

Commanine H on 19/09 11 cis

-6 AVR. 2015

① plancone A on 13/02/15

② Commanine H on 29/01/15 37 cis

18 JUN 2015

Dilatats 2 test actifs  
+ Commanine  
+ Bihug Happe

18 JUN 2015

OK

16 JUN 2016

OD +0,25

OG +0,25

OD 1 + 2,75



92-02-15 ore RAN

① infirmité aux reins hrt  
dure (92-02-15)

② infirmité aux reins hrt dure  
(18-06-15)

18 Dec 2015

Infirmité aux reins hrt

10 4 Jul 2016

Cardiopathie ischémique

H du 14/03 Jan 4 9/15

13 3 Jul 2016

Cardiopathie H du 12/04

22 Dec 2016

HTA H du 14/10 + BB

26 Jan 2017

infirmité aux reins 2 signes

infirmité H le 22/02

12 5 Avri 2017

HTA

(16/07/17)

13-12-12

ore RAN IC / infirmité hrt  
dure (18-10-15)

02-02-18

ore RAN lésion hrt + lésion  
placenta

VC ad = +0,75 (-0,50 à +0,75)

OG = +0,75 (-0,50 à +1,00)

VP ad ad OG = +0,75



**MUPRAS**Mutuelle de Prévoyance  
& d'Actions Sociales  
de Royale Air Maroc**FICHE MEDICALE D'ADMISSION**☐ ADHERENT☒ CONJOINT☐ ENFANT

Photo

Nom : FARHI Prénom : ChanaMatricule : 5123 Date de naissance : 1948 Sexe : F

Date : \_\_\_\_\_ Médecin : \_\_\_\_\_

Ex. clinique :	Poids _____	Urines [ A _____
	Coeur _____	[ S _____
	T.A. _____	Hernies _____
	Ap. resp _____	Râle _____
	Ap. dig _____	Varices _____
		Réflexes _____

Ex. complémentaires : \_\_\_\_\_

Antécédents : \_\_\_\_\_

10.10.18 ou AFA inf Card C5 +  
ECG - hémif 03mg +  
mb (31-08-18)

15-02-19 ou PEC PTC K200 + K80.

21-03-19 ou PEC 15 xams Kine PTC

25-03-19 ou RFA

ACCORD MUPRAS :

① C5 presc Kine C5 + ECG  
+ Bile (PTC)



A diagram showing a circular arrangement of 32 cells, numbered 1 to 8, arranged in a circular pattern. The cells are divided into four quadrants by a vertical line and a horizontal line. The quadrants are labeled D (top-left), G (top-right), and Bas (bottom, in a black box). The cells are numbered 1 to 8 in each quadrant, with 1 at the top and 8 at the bottom. The cells are arranged in a circular pattern, with the top cell labeled 1 and the bottom cell labeled 8. The cells are arranged in a circular pattern, with the top cell labeled 1 and the bottom cell labeled 8. The cells are arranged in a circular pattern, with the top cell labeled 1 and the bottom cell labeled 8.

OBSERVATIONS : \_\_\_\_\_

This image shows a single sheet of white paper with horizontal blue ruling lines. The lines are evenly spaced and run across the width of the page. There are no margins, text, or other markings on the paper.[illegible]



**ROYAUME DU MAROC**

**CARTE D'IDENTITE NATIONALE**

**NO.**

**BK 48430**

**PRENOMS**

**CHAMA**



**FATHEDDINE**

**DATE DE NAISSANCE**

**1946**

**PROFESSION**

**SANS**

**DOMICILE EL OULFA GROUPE F  
RUE 180 NO 51 CASA**

**16002**

**VALABLE DU 13.08.1996 AU 12.08.2006**



**DIRECTEUR GENERAL DE LA SURETE NATIONALE**

**SIGNE : AHMED EL MIDAOU**



# المملكة المغربية

المملكة المغربية

30 درهما



بطاقة التعريف الوطنية

بطاقة التعريف الوطنية

رقم

BK 48430

الاسم الشخصي شامة

فتح الدين  
زوجة فرحي

الاسم العائلي

تاريخ الازدياد

1946

المهنة

بدون

العنوان

الالفة مجموعة ف زنقة 180  
رقم 51 البيضاء 16002

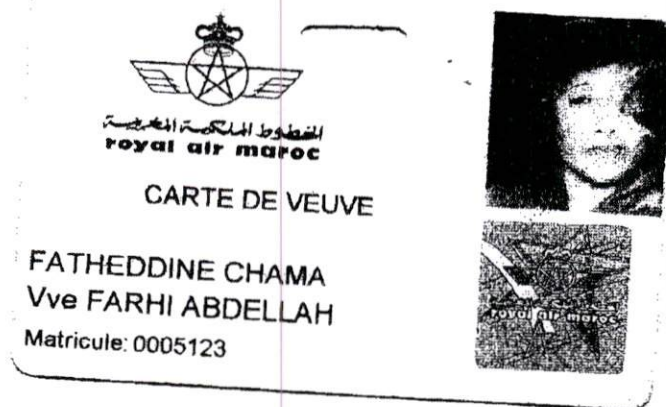
يمتد العمل بهذه البطاقة من تاريخ 2006.08.12 الى 1996.08.13

المدير العام للامن الوطني

الامضاء / احمد الميداوي







Le 08.12.

Matricule N° 5123

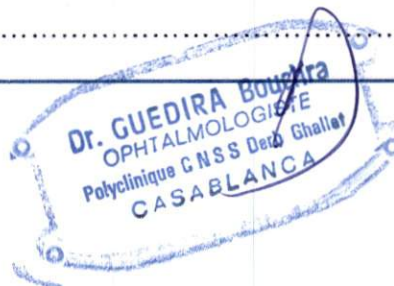## DECLARATION DE MALADIE CHRONIQUE (✓)

(A adresser au médecin conseil de la MUPRAS sous pli confidentiel)

A remplir par le praticien	
Je soussigné:	Dr. Guedira Boukhra
Certifie que Mlle, Mme, M :	Mlle. Boukhra
Présente	Mlle. Boukhra
Nécessitant un traitement d'une durée de:	à vie
Dont ci-joint l'ordonnance:	Mlle. Boukhra
(A défaut noter le traitement prescrit).....	

(✓) : Valable 3 mois

Contact: 05-22-91-23-36/ 05-22-91-23-76



SIEGE SOCIAL : AEROPORT CASA-ANFA-CASABLANCA

Tél : 022 91-23-36/91-26-39/91-28-81/91-26-49/91-26-86/91-28-83 Fax : 022 91-26-52

E-mail : Mupras @ royalairmaroc.com



المملكة المغربية  
ROYAUME DU MAROC



الضمان الاجتماعي  
CNSS

Siege Yacoub El Mansour

AZIZ EL BOUKHARI POLYCLINIQUE

وصفة

ORDONNANCE

le 09/08/12



دوريات خفاف  
DERB GHALLAL

Acuel

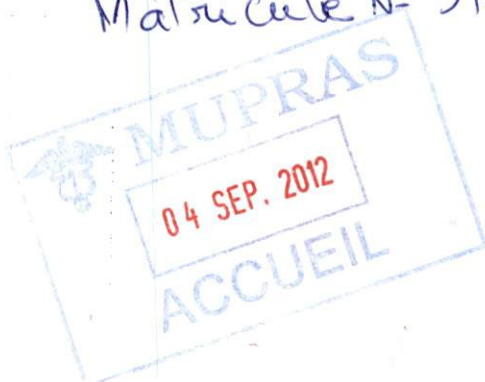Farhi Gouma

Matricule N° 5123

① Tarabou  
2h 00

② Alphar  
2h 00

Alphar  
8h - 18h



-5 SEP. 2012

OK



# مصحة القلب الدار البيضاء الوازيس CLINIQUE DU COEUR CASA - OASIS

Cardiologie / Cardiologie Interventionnelle / Radiologie Vasculaire Interventionnelle

**Coro-Scanner / VCT 64 barettes**

## COMPTE RENDU DE LA CORONAROGRAPHIE

-----  
**Patiente** : FATHEDDINE CHAMA  
**Née en** : 1946  
**Date** : 16/09/2014  
**Médecin** : Dr M.CHARIF D'OUAZZANE  
-----

**Madame FATHEDDINE CHAMA**, née en 1946, a bénéficié d'une **coronarographie** à la phase aiguë d'un syndrome coronaire aigu, avec souffrance dans le territoire inférieur.

### TECHNIQUE

Seldinger, introducteur 5F, Sonde JL4, JR4, guide en J 0.35.

Matériel à usage unique.

### RÉSULTATS

- **Le tronc coronaire** est calcifié, sans sténose.
- **L'interventriculaire antérieure** est globalement infiltrée, sans sténose localisée serrée.  
**Le réseau diagonal** est grêle et infiltré.
- **L'artère circonflexe** est bien développée, calcifiée, avec des sténoses proximales modérées.
- **L'artère coronaire droite** est thrombosée au niveau du segment II.

### AU TOTAL

Calcification et infiltration du réseau coronaire gauche sans sténose serrée. Thrombose de l'artère coronaire droite segment II, avec une importante charge thrombotique.

Dr M. ALLAOUJ





مصحة القلب الدار البيضاء الوازيس  
**CLINIQUE DU COEUR CASA - OASIS**

Cardiologie / Cardiologie Interventionnelle / Radiologie Vasculaire Interventionnelle

**Coro-Scanner / VCT 64 barettes**

**COMPTE RENDU D'ANGIOPLASTIE DE L'ARTERE  
CORONAIRE DROITE**

Patiente : FATHEDDINE CHAMA  
Née en : 1946  
Date : 16/09/2014  
Médecin : Dr M.CHARIF D'OUAZZANE

**TECHNIQUE**

Seldinger 6F, cathéter guide JR4, guide hydrophile.


Franchissement facile de la thrombose. On procède à un remodelage avec un ballon de 2.5 mm, avant de placer une endoprothèse. Il s'agit d'un stent inerte **Integrity de 3.0/30 mm**.

Impactée à pression haute, l'endoprothèse est bien déployée, la thrombose est levée, permettant de découvrir une distalité infiltrée, avec présence de thrombus. La patiente est mise sous **Agrastat**, avec remodelage au ballon du réseau distal.

**AU TOTAL**

Bon résultat d'une angioplastie de l'artère coronaire droite, avec une endoprothèse inerte. Complément thérapeutique par **Agrastat**.

Dr M. ALLAOUI



مصحة دار السلام  
**CLINIQUE DAR SALAM**

PEC

nb 5123

06.61.55.55.80

Casablanca, le 04.02-19

M<sup>me</sup> Fatheddine Chama

→ Genarthrose gancie

→ Arthroplastie totale  
PTG

K220 (C434)


K200

+ K80



URGENCES 24/24





مصحة دار السلام  
**CLINIQUE DAR SALAM**

Casablanca, le 04-02-19

Prothèse 22000,-  
04 unités

URGENTES 24 / 24 مستعجلات

728, Bd. Modibo Keita Casablanca 20100 - Tél : +212 5 22 851 414 - Fax : +212 5 22 830 880 - E-mail : [contact@cliniquedarsalam.ma](mailto:contact@cliniquedarsalam.ma)  
[www.cliniquedarsalam.ma](http://www.cliniquedarsalam.ma) - C.N.S.S. : 6387246 - Patente : 36372350 - I.F. : 1087352