

MUTUELLE

N° Mle

4885

4885

## FICHE MEDICALE D'ADMISSION

ADHERENT - CONJOINT - ENFANT

NOM : MABROUKI Prénoms : Amina

Date de naissance : 23-10-63 Sexe : F



Date

26 NOV. 1982

Médecin Dr. BOUJENIA

Ex. Clinique : Poids

70 kg

Cœur

N<sub>E</sub>

T.A.

14/7

Ap. resp.

RAS

Ap. dig.

RAS

Urines { A 0  
S 0

Hernies

Néant

Râte

N<sub>E</sub>

Varices

-

Réflexes

N<sub>E</sub>

Ex. Complémentaires :

Antécédents :

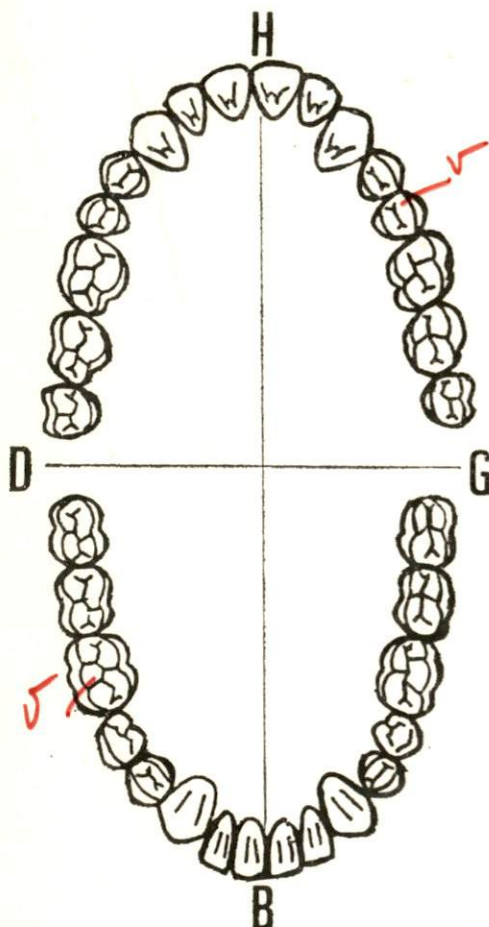
16/12/00 Enter lap  
11/6/05 One touch album  
20/9/07 heridopsis curvica - 1 POU Curvica - 1 M  
03/12/07 OLL OD: - 0,25.  
OG: + 0,25.  
AAB: + 0,75 ODG.

# VISITE D'ADMISSION - CONTROLE DENTAIRE

26 NOVE 1982

## OBSERVATIONS:

*Edycaus - Aueun pas en Lydie.*



Dates	Actes	Observations
6.6.86	<del>bridge 13x5</del> <del>bridge 7x5</del>	(D 380)
	A mudi A mudi h 28.12.86 :	23-24-25 - 2190 45.46.42 - 2190.
23 OCT. 1996	Acend cem. 15 ;	cem 21 (5 fait air)
11. 96	✓ E S	4
28 NOV. 1996	Acend cem.	15 ; cem 22 (4)
12 FEV. 1997	Acend cem 14 ;	cem 23 ; cem 11 ; cem 24 (4)
12.97	cem 25/26 : 20/20, 13,	17/12 35/20. (2 fait air)



30/10/08 Appointments → Kjo + g  
+ Mayan

29/29/99 All out → Philosophie Kis - Tjgma K

7/6/10 No more <sup>11</sup> 60/1 R 18/4/10

16/6/10 ↑ before Ca (K10)

26 SEP. 2013

Off suggestion H on 02/09/13

20 OCT 2014

OD) + 2, 10  
OG)

17 April 2016

Echog (Prose) and

19 Nov 2015

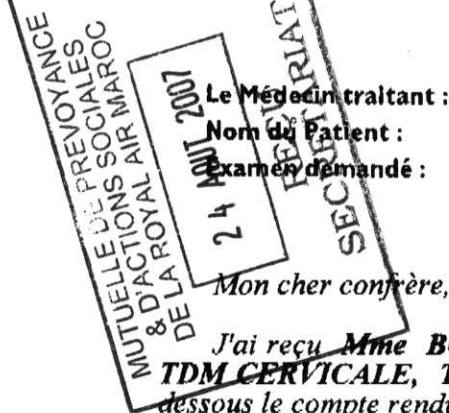
ONG 27250



الدكتور سعد بنشكرون  
**Dr. Saâd BENCHEKROUN**

خريج كلية الطب ببروكسيل  
DIPLOME DES ETUDES SPECIALES  
DE RADIO DIAGNOSTIC DE L'U.L.B. BRUXELLES

FES, Le 30/06/2007 في فاس



Le Médecin traitant :  
Nom du Patient :  
Examen demandé :

**DR NACIRI TAOUFIK**  
**MME BOULMAL AMINA**  
**TDM CERVICALE**  
**TDM CRANE**  
**2 clichés**

Mon cher confrère,

J'ai reçu **Mme BOULMAL AMINA** que vous avez bien voulu me confier pour une **TDM CERVICALE, TDM CRANE**. Tout en vous remerciant, je vous prie de trouver ci-dessous le compte rendu.

**Technique**

L'examen a été effectué en acquisition spiralee. Des reconstructions en coupes axiales ont été effectuées.

**Résultat**

L'exploration en fenêtre large ne met pas en évidence de lésion osseuse au niveau de la voûte ni au niveau de la base du crâne. Par ailleurs les hypodensités aériques des sinus de la face et de la base du crâne sont conservées.

En fenêtre parenchymateuse et au niveau de l'étage sus tentorial il n'y a pas d'élargissement des sillons corticaux ni des vallées sylviennes. Il n'y a pas d'hématome extra ni sous dural.

La densité de la substance blanche et de la substance grise est respectée, en particulier noyaux gris de la base sont normaux. La ligne médiane est en place. Les ventricules latéraux présentent une taille et une densité normales.

Au niveau de la fosse cérébrale postérieure le quatrième ventricule présente une situation et une taille normales. Il n'y a pas d'anomalie de densité bulbo cérébelleuse actuellement décelable.

**TDM cervicale****Technique**

L'examen a été effectué en acquisition spiralee. Des reconstructions en coupes axiales et sagittales ont été effectuées centrées surtout sur les disques inter vertébraux.

**Résultat**

L'exploration en fenêtre large ne met pas en évidence d'anomalie osseuse au niveau des différents corps vertébraux du rachis cervical. Les arcs postérieurs sont normaux. Le canal rachidien cervical est de calibre normal.

En fenêtre parenchymateuse on note des petites hernies discales étagées à hauteur de C2-C3 C3-C4 et même C4-C5 mais sans signe de conflit disco radiculaire. En effet la graisse péri rachidienne est respectée.

**Conclusion:** - Absence de lésion crânio cérébrale au niveau du crâne.

- A l'étage cervical on note deux petites hernies discales à hauteur de C2-C3 et de C3-C4.

- Le reste de l'examen est normal.

7. شارع محمد الخامس - فاس  
(مقابل بنك مصرف المغرب)  
7, Boulevard Mohamed V - FES  
(en face Bari. Crédit du Maroc)  
Tél. : 62.21.21  
Fax: 65.15.49

Confraternement  
**DR SAAD BENCHEKROUN**  
RADIOLOGUE  
7.80. MOHAMED V  
TEL 622121  
FES

⇒ ATT. Mme  
JAMILA  
MURAS.