

MUTUELLE


Remb

N° Mle

2456  
7075

FICHE MEDICALE D'ADMISSION

ADHERENT



NOM : AIT OUDRISS

Prénoms : Lhouacine

Date de naissance : 1957

Sexe : M

Date 30. 9. 1977

Médecin Dr. BOUJIBAR

Ex. Clinique : Poids 62 Kg 100

Coeur N!

T.A. 1718

Ap. resp. N!

Ap. dig. 245

Urines { A 0  
S 0

Hernies Neant

Râte N!

Varices Neant

Réflexes Np

Ex. Complémentaires :

Antécédents : Cicatrice d'une plaie pelvienne suite intervention sur vessie (colonne vésicale cicatrice choili)

15/01/19 PEC vu BOB (29/01/19)

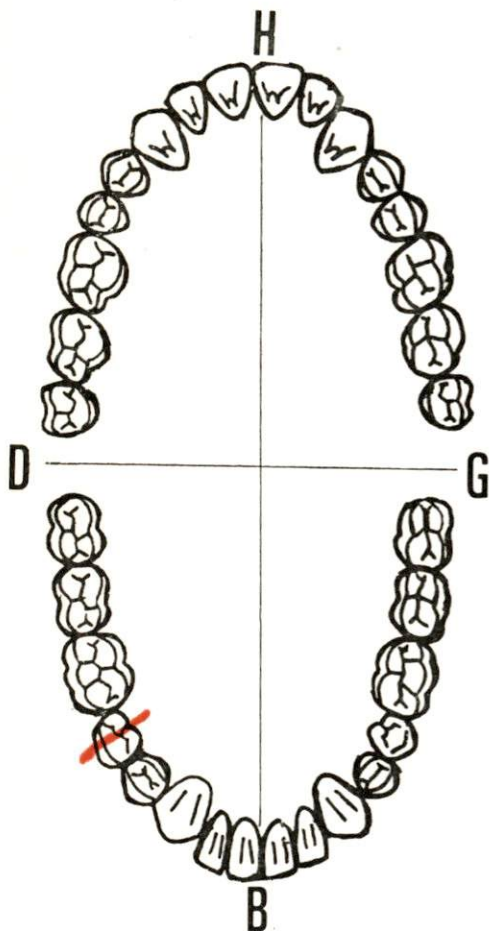
15/01/19 Eclair, cholestérol -  
PEC vu BÉBÉRIAN  
(12/01/19)

22/01/19 PEC vu Michel B. P. L.  
(CK 100)

**VISITE D'ADMISSION - CONTROLE DENTAIRE**

30 SEP. 1977.

OBSERVATIONS : 3/3 Vertically position.

[illegible]

31/01/19 PEC chapeauterie avec  
Bord visible + tranchée

OK → 22/01/19.

05-02-19

ou PEC chapeauterie  
avec bord visible +  
amortisseurs - f. lat.  
OK; cl (ou f. lat.  
ou 10).

~~tranchée~~

24/02/19

Station de l'infir  
PEC - mallette en bois  
(OK - 100)



E-mail : cliniqueachifaa@menara.ma

29/01/19

Professeur M. KAFIH  
Chirurgie



AIT Ouedris Choucri

Interne sur

Tumeur de la VB

Nb: 2456

- Résection de la VB avec le lit  
hépatique et résection de  
toute la VBP + Curage pt.  
et annexes y sur la  
convergence biliaire

K 250

Dr. KAFIH Med.  
PROFESSEUR AGREGÉ  
CHIRURGIEN  
CASABLANCA

Secrétariat et Consultation : 2ème étage - Tél. : 05 22 86 39 38

URGENCES 24/24 مستعجلات

E-mail : Cliniqueachifaa@menara.ma

Docteur :

Casablanca, le : 27/11/17

Dr. Hamid FEKAK  
Professeur Agrégé  
Chirurgien Urologue

Compte rendu

Après l'opère le 29/11/2019  
par Nos. S. Choum - maguel  
il y a présence de H.A.C  
e fait - gylstonie qui a  
nécessité la gylstonie e  
urgence

Dr. Hamid FEKAK  
Professeur Agrégé  
Chirurgien Urologue

مصحة الاختصاصات الشفاء

Clinique des Spécialités Achifaa

Angle Rues Lahcen El Arjouni et Lavoisier (face Hopital 20 Août) - Tel.: 05 22 86 22 86  
05 22 85 92 20 (10 L.G.) - Fax : 05 22 86 22 23 - Casablanca - Maroc

E-mail : Cliniqueachifaa@menara.ma

Casablanca, le : 19/2/2019

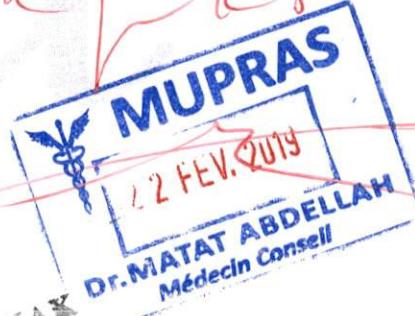MAIT OUDISS LHOAINE

Sténose de l'artère  
accablant avec orteils noirs  
et douleur

LC60

2

OK / K 00



Dr. HADJ PRKAY  
Président du Collège  
Chirurgien Urologue

PREUVE



URGENCES 24 / 24 مستعجلات





Mr: AIT OUDRIS HOUDINE

né 1957

RC: patient ictérique avec aux examens radiologiques un obstacle suspecté sur la partie moyenne de la VBL. aspect qui fait suspecter un obstacle autre que lithique.

Cho. sous AB, DD, sous costale droite à l'exploration la vésicule est tendue franchement tuméfiée avec envahissement par multiplication de la VBL. il n'y a pas de lithiase de la VBL. on procède à un curetage du pédicule hépatique rétrofrotal de la vésicule et interaortico-caves. libération des cholodoches jusqu'à la pénétration dans le péricard. résection de toute la voie biliaire de la convergence jusqu'au péricard + le foie adhérent à la vésicule lithiée en un bloc, prélèvement de la 2<sup>e</sup> aux jéjunales montées avec anastomose de canaux de jéjunales sur l'axe monté, anastomose au pied de l'axe drain sous hépatique ferant une pericostale. paires cunées à l'auscultation

**Dr. Abdellah KASSA**

Spécialiste en Chirurgie Générale  
Lauréat de la Faculté de Médecine de Paris VI  
Coelochirurgie  
Chirurgie Digestive, Urologie  
Chirurgie Gynécologique, du Sein  
& de la Thyroïde  
Chirurgie Proctologique (Hémorroïdes  
Abcès Anal - Fistule Anale...)  
Echographie

**الدكتور كاسا عبد الله**

طبيب إختصاصي في الجراحة العامة  
خريج كلية الطب بباريس  
الجراحة بالمنظار الداخلي  
جراحة الجهاز الهضمي والبولي  
جراحة أمراض النساء  
جراحة البواسير... إلخ  
الفحص بالصدى

Casablanca, le: 18/1/19: الدار البيضاء، في:



**MUPRA**

21 JAN. 2019

**ACCUEIL**

M<sup>r</sup> Askerouiss Lhoucine

ictère + VL et  
Colique Voie Biliaire Principale

Cholestase Acutissime +  
Cholestase chronique

R150



Dr. KASSA Abdellah  
Spécialiste Chirurgie Générale  
Av. 6 Novembre 1975 - Casablanca  
Tél: 05 22 56 31 72 - 06 61 31 74 04

شارع 6 نوفمبر 1975، الرقم 8 (زاوية شارع) - الدار البيضاء - الهاتف: 05 22 56 31 72 - المحمول: 06 61 31 74 04

Av. 6 Novembre 1975, N° 8 (Angle Driss El Harti) - Casablanca - Tél: 05 22 56 31 72 - GSM: 06 61 31 74 04



Dr Chakib BENNANI-SMIREs | Dr Hassan ZEGHARI | Dr Mohamed HAMDouch  
Dr Abdelaziz ZOUAOU | Dr Fatiha DADI-BENMOUSSA | Dr Nazha LAHLOU

Casablanca, le 16 Janvier 2019

**DR. M'HAMED BENKIRANE**

**MR. AIT OUDRISS LHOUCINE**

### COMPTE RENDU

#### **I.R.M. ABDOMINALE AVEC BILI I.R.M. :**

##### **Technique :**

Exploration en séquences T1 et T2, T1 après injection de gadolinium et séquences de Bili IRM.

##### **Résultat :**

- Il existe une dilatation des voies biliaires intra-hépatiques arrivant jusqu'au niveau du confluent biliaire supérieur avec mise en évidence à ce niveau d'un arrêt en hyposignal T2 et discret hypersignal de diffusion.
- La vésicule biliaire présente de nombreuses images de lithiases apparaissant en hyposignal mesurant entre 11 et 6mm.
- Le foie est de signal homogène ne montrant pas de lésion focale ou de prise de contraste anormale.
- Le pancréas est respecté.
- La rate et les reins sont normaux.
- Il n'y a pas d'adénopathie.
- Il n'y a pas d'épanchement.

##### **Conclusion :**

- Dilatation des voies biliaires intra-hépatiques jusqu'au niveau du confluent biliaire supérieur où il existe un arrêt en hyposignal T2 et discret hypersignal de diffusion, témoignant de la présence d'un obstacle à ce niveau. Cet obstacle peut être à priori de nature lithiasique sans pour autant pouvoir éliminer formellement un processus type cholangio-carcinome.
- Vésicule biliaire multi-lithiasique.

**DR FARAJ HAMZA**