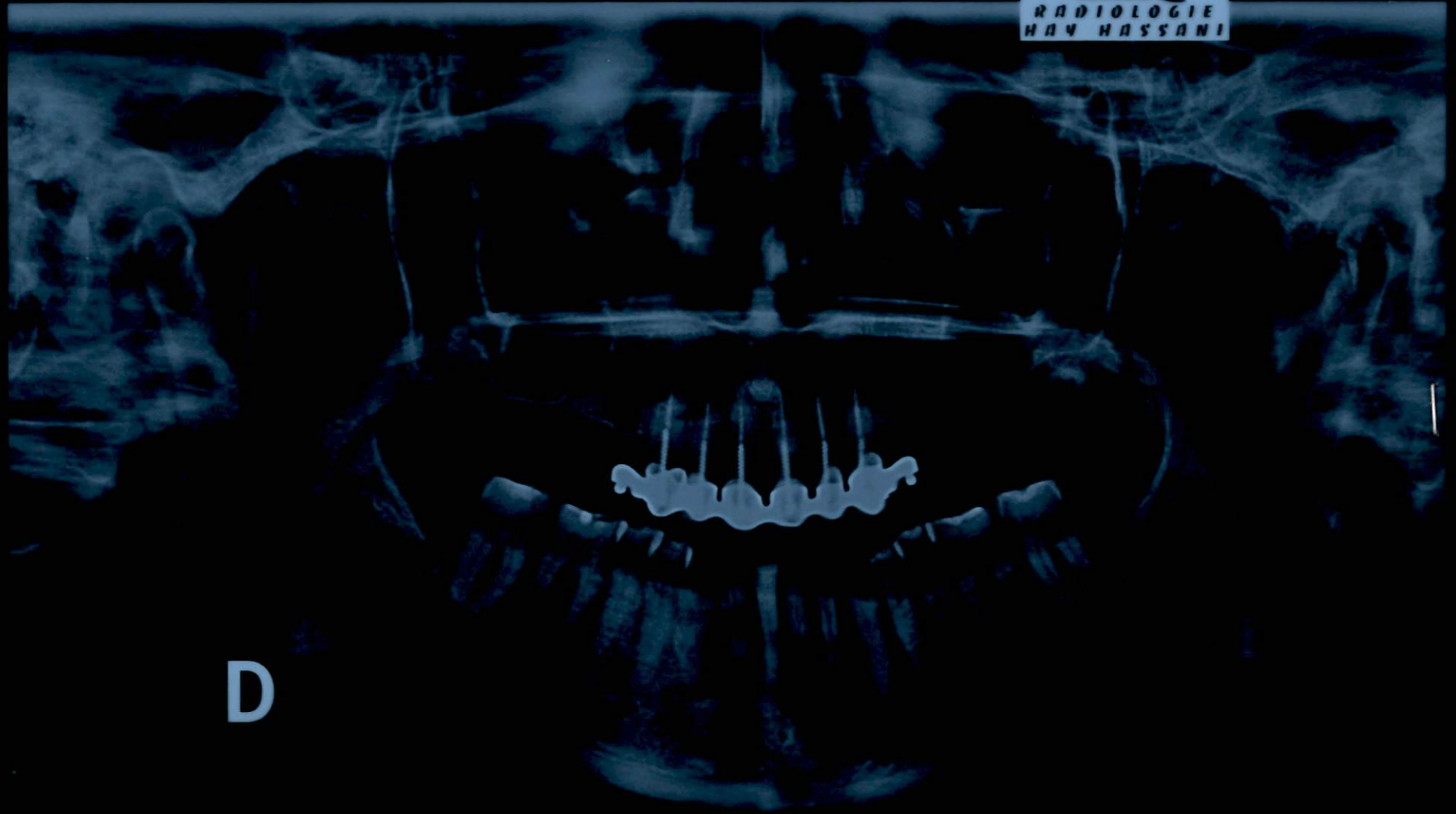


BOULANE KHADJA 01/01/55
ID 35783

RADIOLOGIE HAY HASSANI-ANFA



66,0kV 8,0mA 15,9s 100,6mGy×cm² DATE 06/01/22

**Dr. O. Alami**

Spécialiste en Radiologie
Lauréate de l'Université Nancy I
Ex Radiologue au CHU Ibn Rochd

Dr. N. Faris

Spécialiste en Radiologie
Lauréate de l'Université Nancy I
Ex Radiologue au CHU Ibn Rochd

Casablanca , le 06/01/2022

PATIENT : Mme. BOULANE KHADIJA
MEDECIN TRAITANT : DR SAADI NADIA
EXAMEN(S) REALISE(S) : RX PANORAMIQUE

Cher Docteur,
Je vous remercie de nous avoir adressé votre patiente dont voici le résultat de l'examen.

Rx PANORAMIQUE DENTAIRE**Examen fourni sur film, papier et DVD**

- ❖ Matériels prothétiques au niveau du secteur maxillaire médian.
- ❖ Racine résiduelle de 28 incluse.
- ❖ Absence d'anomalie péri dentaire.
- ❖ Large procidence des sinus maxillaires, laminant l'os alvéolaire à droite.
- ❖ Les cuvettes maxillaires sont libres.
- ❖ ATM normales.

Confraternellement**DR O. ALAMI**

RADIOLOGIE HAY HASSANI
10, Imm Communal, Angle route d'Azemmour
et Bd. Sidi Abderrahmane - Casablanca
Tél : 05 22 90 10 10 / 05 22 90 07 07

RADIOLOGIE PANORAMIQUE DENTAIRE NUMÉRISÉE

DOPPLER COULEUR ET ENERGIE