

UTUELLE
Agadir RAK.

N° Mle

46501.0

FICHE MEDICALE D'ADMISSION

ADHERENT - ~~CONJOINT~~ - ENFANT

NOM : BELKHIRE ~~KASSABE~~ Prénoms : Karima

Date de naissance : 3-06-53 Sexe : F

PHOTO

Date 11 JUL. 1983

Médecin Dr. BOUJIBAR

Ex. Clinique : Poids 47 kg
Cœur nt.
T.A. 116.
Ap. resp. Rns.
Ap. dig. Rns.

Urines { A 0
S 0
Hernies néant.
Râte Rns.
Varices
Réflexes R. Na

Ex. Complémentaires :

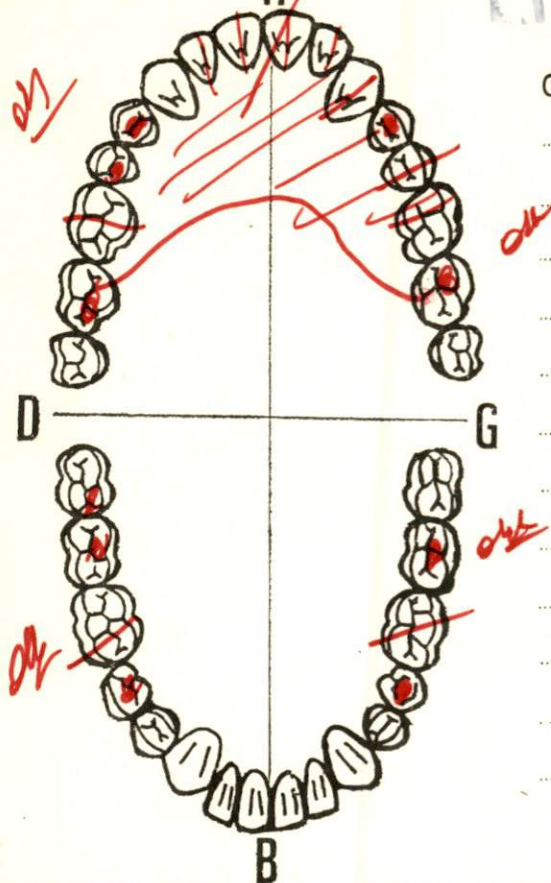
Antécédents :

13/3/02 Livial 65 + RL
27/12/01
1/8/02 Livial 65 du 1er j-02
8/11/03 Livial 65 2 dec 02
2/10/03 Livial 65 (Mar 03)
+ Oestroprogestatif pour ménopause précoce +
ostéopore
19/2/04 H Livial + Adonil + Coar VirDz (Bms)

VISITE D'ADMISSION - CONTROLE DENTAIRE

1 JUL. 1983

OBSERVATIONS:



Dates	Actes	Observations
12.12.80	Sp. Haut 6 dents 1175	
2.12.87	LE M + R + H + CP + R + ; 501 R + ; ditantap.	
19.89	EC 14.15.24.27	1320.
	Améli C. 24.27	perles 14.15 enclavées, pigmentation
	h. probacur.	
3.1.92.	Acme C. 24	180.
1.7 SEP. 1993	Acme C. 26	180
31 MAI 1996	(B) H 9dts	120
04 DEC 96	→ Factice par F.H	Refusée
13-4-99	CCM 124	2120
10/9/99	25 + 13 cp	88

Monique Fatick

(LE QAB21)

13/4/64 Aff Gyms → H

28/10/64 O D + 2, 75
O G + 2, 75

16/11/64 H hivul + Adonal + Cant Vit D₃ 2ms
du 21/6/64

Memoraphy

16/3/65 H x 3ms (10/11/64)

2/6/65 H x 3ms (28/2/65)

15/8/65

offee/see + fcees/see
offee/see + fcees/see

THt hivul + fcees/see
34 35

du 17/5/65

16/11/65 H pm 3ms (2/9/65) hivul
fcees/see 35

28/3/66

bl + tht
hivul 35

offee/see 16/12/65
fcees/see

18/5/66 hivul + Adonal + Cant x 3ms du 14/3

7/9/66

13/10/66

28/11/66

offee/see fcees/see
offee/see fcees/see

x 3ms (12/6/66)

Suite

FICHE MEDICALE D'ADMISSION

☒ ADHERENT ☐ CONJOINT ☐ ENFANT

Photo

Nom : KE LKHIL Prénom : KARINA

Matricule : 4650 Date de naissance : 03/06/53 Sexe : F

Date

Médecin

Ex. clinique : Poids

Coeur

T. A.

Ap. resp.

Ap. dig.

Urines $\left\{ \begin{array}{l} A \\ S \end{array} \right.$

Hernies

Râte

Varices

Réflexes

Ex. complémentaires :

Antécédents :

03/01/08 Atte OD: (170 - 0,25) +1

OG: +0,75

MS: +2,5

05/01-08 - lirid - de l'oeil 13/12/07 3m

- - - - - + Coat 28/06/08 x 3m

+ osteo des hanches

1/12/08 lirid - de l'oeil x 3m 27/10/08

1/15/08 " de l'oeil de l'oeil x 3m

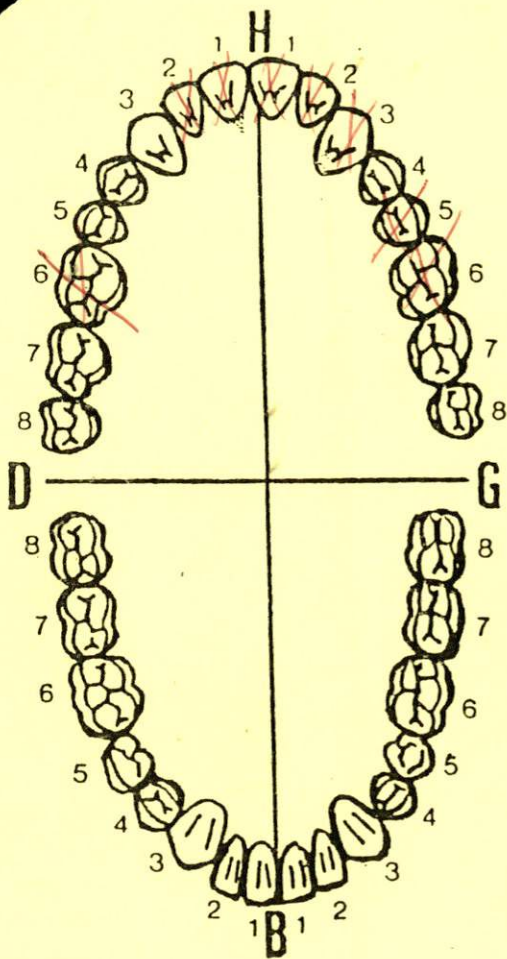
23/11/08

29/12/08 Mr Gues - FCV - de l'oeil x 3m

(lirid - de l'oeil - Coat) de 23/11/08

VISITE D'ADMISSION - CONTROLE DENTAIRE

OBSERVATIONS:



Dates	Actes	Observations
17-7-08	skellite \ 8 dents D120 + D65	
09 OCT 2008	Fractionnement du 17/7/08	
9/7/9	panorax 715	
31/7/10	12-44 obt 2870	
26/4/10	Det D20	
31 OCT. 2012	Rexit de la PAT > can stell > déjà effectuée R	9-10-08.
10 JAN. 2014	Acc D120 PAT > (Alum. Young) S/R Laurence Anne stell > (C. Ven 15 j max)	
8 Juil 2016	BPR D120 (Ac 10-1-14) (C. H. AT)	
29 Mars 2018	BPR D22 obt (43,45) @ det accélération inf 0	

1/1/00 New dille 14/7/08 3 envs
26/1/00 The hand + natural + coral 34
6/8/00

11/2/10 Osteopore \rightarrow HA \times 3 (Lixate + Mergel + VITD₃)
du 13/11/09

8/6/10 Aff Gyneo \rightarrow HA

15/8/10 New, puii R 34, 30/3/10

27/9/10 Osteopore \rightarrow HA \times 3 du 2/7/11

24/01/11 Aff Gyneo + 3 Nov
fractis, cervical + Mammof + BB
HA du 3 Nov/10

26-05-11 ht osteopore 6 envs; 05-05-11

07/02/12 (OD + 1,25

① (OG + 0,75 2,15 + 3

② Rhumatisme HA du 29/12/11 3 Nov

26 MARS 2013

Aff Gyne PCV

Bhs/Mammof histide

+ HA du 21/12/11

20 JUIN 2013

Denture Bio-pie cutanée Kyo
HA du 12/06 + BB Ref PNR



MUPRAS
Mutuelle de Prévoyance
& d'Actions Sociales
de Royale Air Maroc

FICHE MEDICALE D'ADMISSION

☐ ADHERENT ☐ CONJOINT ☐ ENFANT

4650

Photo

Nom : BELKHIR Prénom : KARIMA

Matricule : 4650 Date de naissance : 03/06/53 Sexe : F.

Date : _____ Médecin : _____

Ex. clinique : Poids _____
Coeur _____
T.A. _____
Ap. resp _____
Ap. dig _____

Urines [A _____
S _____
Hernies _____
Râte _____
Varices _____
Réflexes _____

Ex. complémentaires : _____

Antécédents : _____

03 JUL 2014

① (OG) + 1,25
OG + 0,75. ASD + 3,0
② Aft gyn le 27/12/13 + BB

23 FEV. 2015

Bilan général effectué AS Mon R

-4 MARS 2015

① TDM Thorax Bronchopneumonie
+ Bilan Abil

ACCORD MUPRAS : ② Toux H du 12/02

③ Coloscopie

-9 MARS 2015

Echog Abs. Whisen Vesicular K120

-9 JUN 2015

Choleptectae K120

18 JUN 2015

OK Sam BB

26-28-15

ou R4n Aff pyreco + cilepacer
Kt Colupfx Dz DRue (06-08-15)
+ cco naco (10-08-15) +
FCV + BB (06-08-15)

20 Mai 2016

Polye Colique Coloscopy

08 Aout 2016

Aff supstict In M/05

Coloscopy K30

28 Sept 2016

Aff spyn PCV H + BB le M/07

29-11-16

ou R4n level

VL 00 = + 2,25 (-0,25 a 95%)
OG = + 2,00 (-1,50 a 75%)
VR 0,55 00G = + 2,50

12 Oct 2017

Aff spyn H au 24/07 + BB

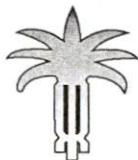12 Janv 2018

Aff spyn Thanno + Echog
R4n

04 Oct 2018

is BB + R4 (21/8/18)
ou 08/09/18

ou 08/09/18
ou 08/09/18



ORDONNANCE

Date: 09/06/15

B.O.: 05279

Nom & Prénom : Compte Rendu Médical

Mme Belkhir Karima, âgée de 62 ans, s'est présentée pour une symptomatologie respiratoire faite d'infections respiratoires à répétition sur un fond de tabagisme chronique faisant suspecter une dilatation des bronches qui a été confirmée par le scanner thoracique.


Par ailleurs, la patiente présente des signes digestifs faits d'alternance de épisodes de constipation chronique. La colonoscopie trouvait des

Signature et cachet du médecin

T8VP

polypes sessiles du caecum et du
sigmoïde avec à l'histologie des
adénomes tubuleux en dysplasie
de bas grade, nécessitant une
surveillance régulière.

Ce compte rendu médical est
délivré à la patiente en main
propre pour servir et faire valoir
ce que de droit.


Dr. Laila BENJILAL
Professeur Agrégé
Service de Médecine Interne
CHU Mohammed VI - Marrakech

CENTRE DE RADIOLOGIE GUELIZ



Docteur Fatiha LAHNINE

Spécialiste en Radiologie

- SCANNER SPIRALE MULTIBARETTES 3D • DENTASCAN
- RADIOLOGIE GENERALE • PANORAMIQUE DENTAIRE • ECHOGRAPHIE
- DOPPLER COULEUR PULSE ET CONTINU: EXPLORATION DES ARTERES ET DES VEINES
- MAMMOGRAPHIE • DENSITOMETRIE OSSEUSE

Réf. Consultation : 04049R08

Marrakech 12/07/2008.....

Nom et Prénom : BELKHIR KARIMA

Age : 55 ans

Médecin Traitant : Dr. CLAIRE BELLON AZZOUZI

Merci chère consœur de votre confiance. Ci joint l'analyse selon les critères de l'OMS de l'ostéodensitométrie du rachis lombaire et du fémur de votre patiente.

L'examen est réalisé sur un appareil de marque HOLOGIC EXPLORER.

- Les valeurs moyennes de densité minérale osseuse (D.M.O en g/cm²) mesurée au fémur et en lombaire de L1 à L4 figurent sur les tableaux ci-joints.
- Les valeurs du T score (différence entre la valeur mesurée et la densité maximale mesurée à 30 ans, en écart-type) et du Z score (différence entre la valeur normale au même âge et pour le même sexe, en écart type) sont comme suites :

	T score	Z score
Lombaire de L1 à L4	-2.5	-1.4
Fémur	-1.7	-1.0

Définition de l'O.M.S :

Normale	T score supérieur à -1.
Ostéopénie (diminution osseuse)	T score compris entre -1 et -2,5
Ostéoporose (perte osseuse)	T score inférieur à -2,5.
Ostéoporose sévère	T score inférieur à -2,5 + fracture par fragilité osseuse

CONCLUSION :

✦ Selon les critères de l'O.M.S, il existe une ostéoporose au niveau du rachis lombaire et avec une ostéopénie au niveau fémur.

Merci de votre confiance

CONFRATERNELLEMENT
DR LAHNINE

CENTRE DE RADIOLOGIE
GUELIZ
Dr. Fatiha LAHNINE

MINISTERE DE LA SANTE

C.H.Mohammed VI. Hôpital Ibn Tofail Marrakech, Unité de Rhumatologie
Tél: 0 24 43 92 51 Fax: 0 24 44 85 85

Rapport d'Ostéodensitometrie : mardi 20 avril 2010

Cher (e) DR EL BAROUDI,

Votre KARIMA BELKHIR a réalisé une Ostéodensitométrie le :20/04/2010 en utilisant **Lunar Prodigy DXA System** (analysis version: 11,40). Vous trouvez ci joint les différents résultats de l'examen:

Nom : BELKHIR, KARIMA
ID de Patient : 718 Date de naissance : 01/01/1953 Taille : 156,0 cm
Sexe : Femme Date Examen : 20/04/2010 Poids : 55,0 kg

EVALUATION:

La DMO mesurée au Fémur Total Moy. est de 0,850 g/cm² avec un T-score de -1,2. Ce patient est considéré comme étant ostéopénique selon les critères de l'Organisation Mondiale de la Santé (OMS).

La DMO mesurée au Rachis AP L2-L4 est de 0,953 g/cm² avec un T-score de -2,1. Ce patient est considéré comme étant ostéopénique selon les critères de l'Organisation Mondiale de la Santé (OMS).

Site	Région	T-Score Jeune Adulte	DMO
DualFemur	Total Moy.	-1,2	0,850 g/cm ²
Rachis AP	L2-L4	-2,1	0,953 g/cm ²

Signature:

