



6787

FICHE MEDICALE D'ADMISSION

☒ ADHERENT ☐ CONJOINT ☐ ENFANT

Nom : AYAD Prénom : M.

Matricule : 6787 Date de naissance : 1956 Sexe : M.

Date

Médecin

Ex. clinique : Poids

Coeur

T. A.

Ap. resp.

Ap. dig.

Urines [A
S

Hernies

Râte

Varices

Réflexes

Ex. complémentaires :

Antécédents :

07 JUIN 2012

OB) +1,50 OAD + 2,25
OG)

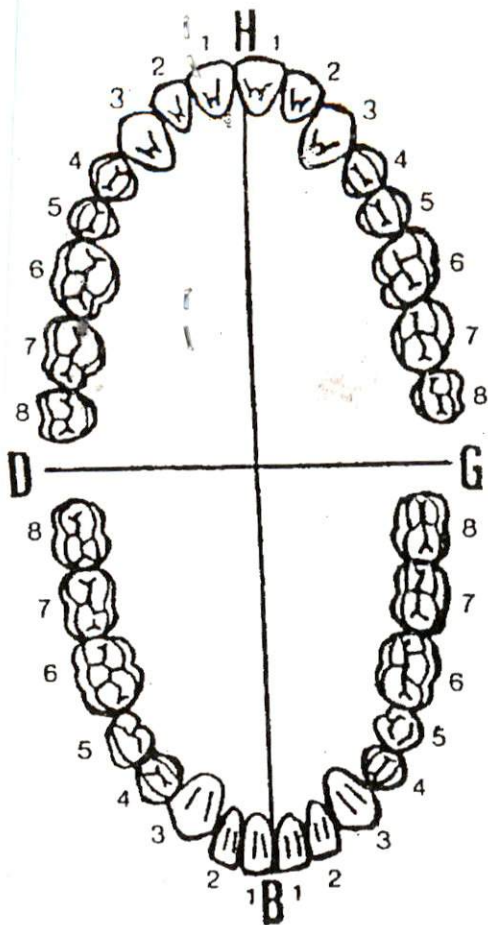
18/3/13 A/H ORE + 5/3/12 + B/B

23.09.14 OR RFA - neurologie - crises brachiales
p. A. 15 x 10 cm
+ hémiparésie - 12.09.14

08 Aout 2017

OB +1,50 OAD + 2,50
OG + 2,0

OBSERVATIONS:



OBSERVATIONS:

[illegible]

10 NOV 2014

Chicologie OK 15/Dec 1914

-2 JUL. 2015

Compensate

Lettes OD + 1,56

OG + 1,75 28.9 + 2,25

18 Mars 2016

Opostule H du 14/03

12.5 Dec 2017

27/1/18

REC / 15 (24/9/18)

FICHE MEDICALE D'ADMISSION

ADHERENT - CONJOINT - ENFANT

NOM : AYAD

Prénoms : Mohamed

Date de naissance : 1956

Sexe : 7

PHOTO

Date 10 OCT. 1986

Médecin

Dr. BOUJIBAR

Ex. Clinique : Poids

80 Kg

Cœur

Normal

T.A.

14 1/2 / 8

Ap. resp.

Normal

Ap. dig.

RAS

Urines

{ A
S

0

0

Hernies

Néant

Râte

RAS

Varices

-

Réflexes

A+

Ex. Complémentaires :

Antécédents :

colonne hépatique

20 (1) 1988 R. h. + col. néphr. 4/7

13/4/00 R. h. + col. néphr. 1000 rad

16/10/00 1. pelle pour de l'acier.

1/6/01 osse + 0,25

Abb. + 1,00 -

30 (1) 1988 néphr. néphr. 600

4/8/04 dyslipé + hépatite

13/4/04 OD (+0,10 180°) Ad + 1,11
 OG (+0,11 200°)

22/05/04 hospitalizat 2pi SI + 2pi
 chakra male.

21/06/04: Balan Accordé de antiole

11/5/01 OD = +0,11 (-0,11 80°)
 OG = +1 (-0,11 80°)

UL OLG + 2

1/6/06 OD = +0,11 (-0,10 90°) / add + 2,00
 OG = +1,00 (-0,11 90°)

13/11/0 nl eq

32/11/7 OD +0,11 (-0,11 80°) Ad
 OG +1 (-0,11 100°) + 2
 07/09/08 OD = (180° + 0,10) + 0,25
 OG = (0° + 0,10) + 0,10 Add + 3,00

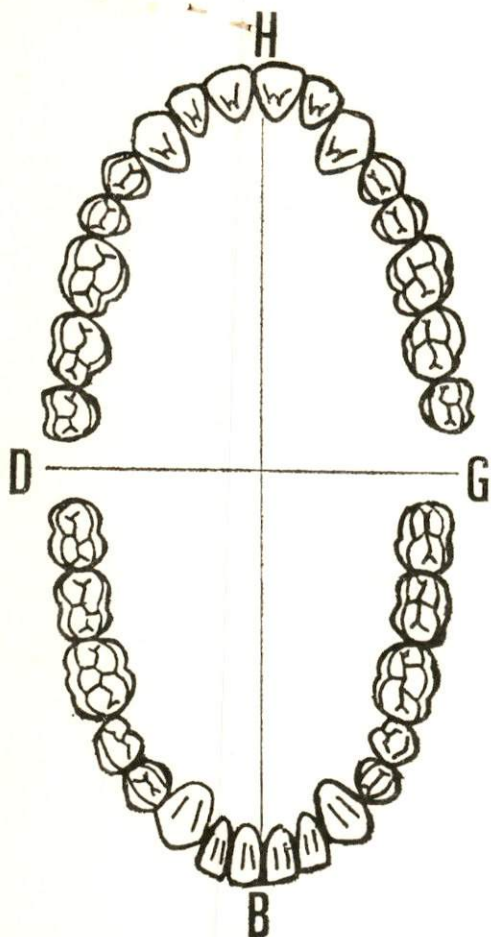
9/6/08 OD = (180° + 0,10) + 0,25
 OG = (0° + 0,10) + 0,25 Ad + 2,00

22/10/09 20 kin

07/07/2010 M = OD = +1,50 (90° - 1)
 OG = +1,50 (100° - 1)

UP: OD = Add + 2,25
 OG = Ad + 2,25

VISITE D'ADMISSION - CONTROLE DENTAIRE



OBSERVATIONS:

RAS.

Dates	Actes	Observations
5.7.91	DE + FG Dx 6	
28/12/99	36-17 D10 + D5 + B	
31/01/01	D4 + 36 D18 + 15-18 D10 + D5 + B	
	CCM / 36-35 D10 [MBA DALLÉ]	
21.7.03	Rx é refaire	5 ZEDDI
28/7/03	CCM / 17 D10	"
13 DEC 2006	CCM / 16 D	TR + obt 16 & 28
	+ Fracture	
25 AVR 2007	CCM / 16 D10	(ZEDDI)
07 JUIN 2007	Fracture Acroir de 25/4 107	

9/4/10 Det D15

20/10/10

In Ceram / 15 D120

10/12/10

Pop R

20000)

15 Mars 2016 Ace D120 CCN 15 (SANID)
Stk Rx alrs et restituer au mme ctn de loloa nula

31 Mars 2016 ASPL D120 (Acc 15-3-16)

25 Mars 2017 OK pour BB le 23 Dec



Dr. O. Alami

Spécialiste en Radiologie
Lauréate de l'Université Nancy I
Ex Radiologue au CHU Ibn Rochd

Dr. N. Faris

Spécialiste en Radiologie
Lauréate de l'Université Nancy I
Ex Radiologue au CHU Ibn Rochd

Casablanca le , **25/09/2009**

Patient : **AYAD MOHAMED**
Prescripteur : **DR BENCHEKROUN**

Cher Docteur,

Je vous remercie de nous avoir adressé votre patient dont voici le résultat de l'examen.

RACHIS CERVICAL **FACE ET PROFIL**

- ❖ Transparence osseuse homogène.
- ❖ Absence de dysharmonie de courbure.
- ❖ Alignement régulier des murs antérieur et postérieur.
- ❖ Respect de la hauteur des corps vertébraux.
- ❖ Pincement discal C5-C6 avec ostéophytose somatique inférieure et postérieure et uncarthrose , de moindre degré à l'étage C6-C7.

AU TOTAL

Ostéouncondiscopathie C5-C6 et C6-C7.

Confraternellement
DR N.FARIS

RADIOLOGIE HAY HASSANI ANFA
Imm. 10, Communal Route
d'Azemmour et Bd. Sidi Abderrahmane
Tél: 022 90 10 10 / 00 07 07 : 6053
Fax: 022 90 38 66