

FICHE MEDICALE D'ADMISSION

ADHERENT - CONJOINT - ENFANT



NOM : AYAD Prénoms : Naïma.

Date de naissance : 13.09.57 Sexe : F

Date 02 JUIN 1989

Médecin B8cteur BOUJBAR M.

Médecin Conseil

Ex. Clinique : Poids 66 kg
Cœur N
T. A. 12/7
Ap. resp. N
Ap. dig. RAS

Urines { A -
S -
Hernies heurt
Râte N
Varices RAS
Réflexes NT

Ex. Complémentaires :

Antécédents : RAS

13/11/80 hls allerge 30kr + 20 kr
Jeser plus

21/11/80 hls allerge 20 kr

15/11/80 hls allerge 20 kr

22/11/82 20 kr hls / w

29/08/82 hls allerge 20 kr

22/02/02 hls allerge + échographie pelvienne

22/02/02 Anage

24/01/01 Echope thyroid
8/10/00 Repro weller K1003j

14/12/00 Menopauze artificielle (est - thyroïdisme)
→ phytothérapie

22/12/04 Menopauze artificielle (est - thyroïdisme) $OR \times 12 = 1 \text{ an}$

13/1/05 $OD = +0,150 (-0,110 \text{ } 41^\circ)$
 $OG = 0,110 (-1,115^\circ)$

8/2/06 Repro (seu) phytothérapie (seu)
6 us 22/2

6/3/06 Repro (seu) + thyroïdisme

20/3/06 Repro (seu) + thyroïdisme

2/11/06 $OD = +0,115 (40^\circ - 0,115)$ Ad + 2
 $OG = +0,115 (110^\circ - 1)$

12/12/07 Repro (seu) + thyroïdisme

04/03/08 Repro (seu) + thyroïdisme

$OD = +0,25 (30^\circ - 0,25)$

$OG = +1 (115^\circ - 1)$

Ad + 2

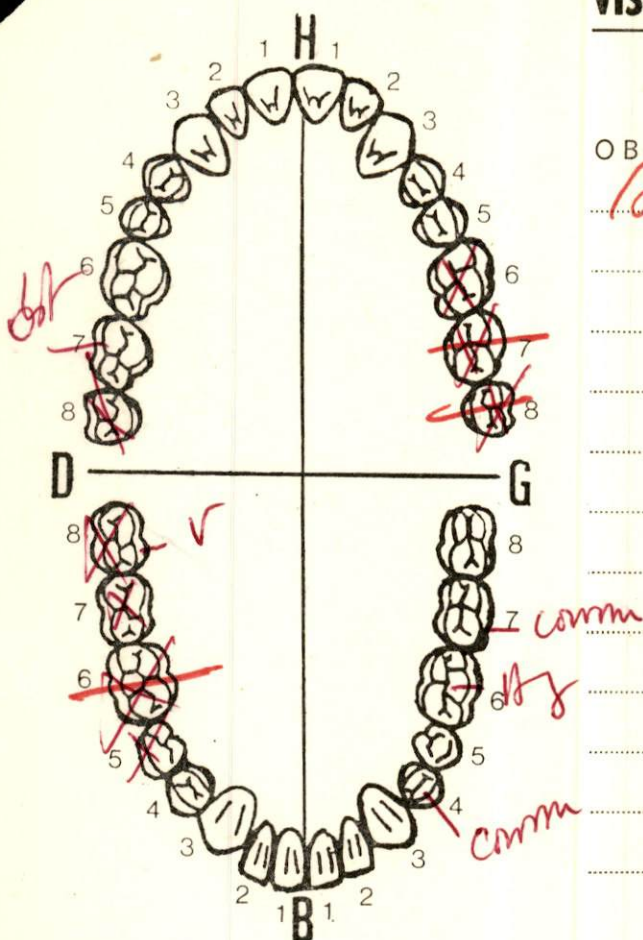
4/2/9 Repro (seu) + thyroïdisme
fluctuation 20%

28/04/09 $OD = (140^\circ - 0,25) + 0,25$

$OG = (20^\circ + 1) + 0,25$

$ODG \pm Ad + 200$

VISITE D'ADMISSION - CONTROLE DENTAIRE



OBSERVATIONS :

DOCB

12.02.21.06

Dates	Actes	Observations
28.6.91	or TG dx 32.43. TR 47 2C	2C 26.27.
22 AVR. 1994	TR 26 (reprise de Traitement canalaire par dent couronne)	F0 2A
19/3/99	17. 38. 37-42 B10 + 47 B12 + 205 N ext B6 selon lettre du un de ces	
11/1/01 30/3/01	45-B6 + 47 B8 + 205 + st/ltc Haut B160 + PAB BRS	1567 240 (75000) 3651

6/12/04

CCM/34
36 Mo

Mo

(2001)

26 MAI 2005

03 AVR 2006

CCM/37 Mo

02 JUIN 2006

FAchem ~~travail~~ du 31/4/06

15 JUIN 2006

OC 41-42-43 - 31-32-33 6 D20

08 DEC 2006

215

10 MARS 2008

TR+LT/36 D28

2/1/09

Debar D12

26/4/11

34 ext D6

28 DEC. 2011

Refaire devis clair et précis le Deuts.

06 JAN. 2012

Acc 4 CCM(23, 24, 43, 44) $\rightarrow D_{120 \times 4} = D_{480}$

⊕ stellite (25, 26, 27) $\rightarrow D_{160} + \text{stel} < 45, 46, 47 D_{160}$
Total D_{800}

10 FEV. 2012

BPR D_{800} (Acc du 6-1-12)

FICHE MEDICALE D'ADMISSION

☐ ADHERENT ☒ CONJOINT ☐ ENFANT

Photo

Nom : AYAD Prénom : Naima

Matricule : 6787 Date de naissance : 57 Sexe : F

Date

Médecin

Ex. clinique : Poids

Coeur

T. A.

Ap. resp.

Ap. dig

Urines

Hernies

Râte

Varices

Réflexes

Ex. complémentaires :

Antécédents :

27/11/09 $OG: (140 + 0,75) + 0,25$
 $OG: (20 + 1,00) + 0,25$ / $AD: +2,05$

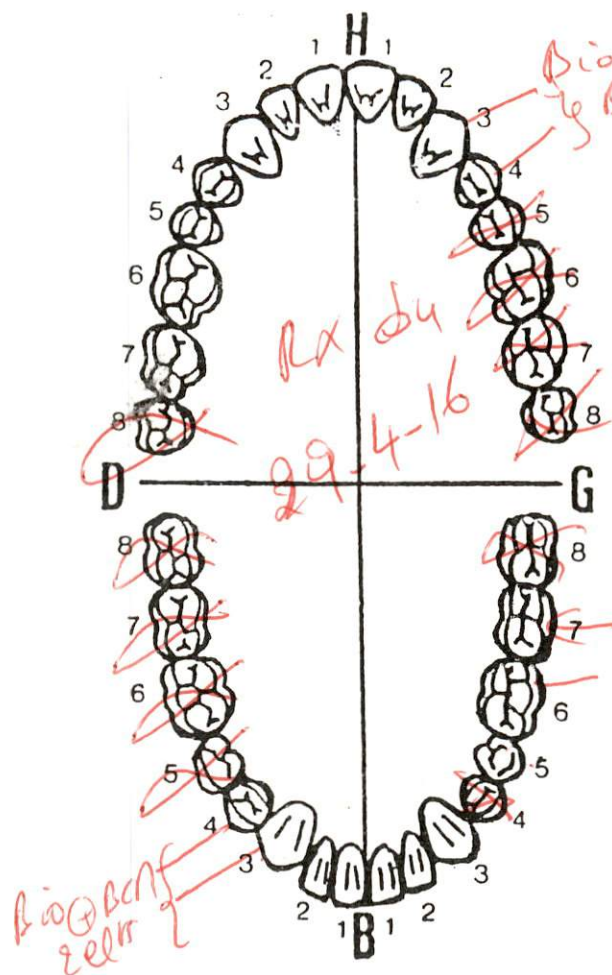
9/6/10 pl sup

02/05/2010 $OG: (120 - 0,75) + 0,50$
 $OG: (25 + 1,50) + 0,50$
 $AD: +2,25$

28/11/10 Artère Cerebrale 10kci
 10/11/10 Cerveau et sup 4*

17/03/11 OK pour PS du 07/03/11

OBSERVATIONS:



OBSERVATIONS:

Dates	Actes	Observations
12 Mai 2016	Acc D500	5CCN (31,41,32,33,40)
12 Mai 2016	BPR 216	Rx Panor 29-4-16
30 Juin 2016	BPR D500	(Acc 12.5.16)
30 Juin 2016	BPR 216	Rx Panor du 29-6-16
08 Aout 2017	BPR 216	Rx Panor 13.5-17

6/5/11 OD +0,75
OG

11/02/11 PEC pour BB (Meady Room / AC)
+ Lata + AC N

11 NOV 2011 All gues H on 26/10 +BB

13 MAI 2012 DND + hyp + H on 24/05
+BB

07 JUIN 2012 OD +1,00
OG +1,00 add +2,25

12-10-12 ok mltre Diabete + H on 25/12

05/2/13 Diabete H on 28/01/13 +BB

07 MAI 2013 PEC pour BB on 6/05/13

04 JUL. 2013 OD +1,25
OG +1,50 add +2,50

09 DEC. 2013 Diabete H +BB on 19/11

27 DEC. 2013 epau 6-15 Decis Kine

16 JAN 2014 Tentative de Asajinet

10 NOV 2014 OD +1,5
OG +1,75 add +2,0

25 NOV 2014 PEC pour BB on 24/11

10 AOÛT 2017 PEC pour BB on 9/08/17

NBS/VS/whd/AC wide / Lata



MUPRAS

Mutuelle de Prévoyance
& d'Actions Sociales
de Royale Air Maroc

FICHE MEDICALE D'ADMISSION

☐ ADHERENT

☒ CONJOINT

☐ ENFANT

Photo

Nom : AYAD Prénom : NAIMA

Matricule : 6787 Date de naissance : 1957 Sexe : F

Date : _____ Médecin : _____

Ex. clinique : Poids _____	Urines [A _____
Coeur _____	S _____
T.A. _____	Hernies _____
Ap. resp _____	Râte _____
Ap. dig _____	Varices _____
	Réflexes _____

Ex. complémentaires : _____

Antécédents : _____

1-1 Mars 2016

①

Machite

②

OD + 1,56

OB + 1,15

AD + 2,25

12-1 Mars 2017

①

+ 2,10

OB + 1,15

AD + 2,10

01 Aout 2017

PEC pour BB

ACCORD MUPRAS :

13 Sept 2018

OK pour PEC BB

OBSERVATIONS : _____

This image shows a single sheet of white paper with horizontal blue ruling lines. The lines are evenly spaced and run across the width of the page. There are approximately 20 lines visible. The paper has a slightly textured appearance and some minor discoloration or faint smudges, particularly towards the center. The edges of the paper are slightly irregular.[illegible]

17 Janv 2018

PEC pour RB du 16/01

14 Sept 2018

OK pour RB du 13/09

28-01-19 PEC Bile -> Nœgue stob
sur P'st d'urgence
ou PEC Bile sur stob
sur d'urgence.

24/01/19 OK BB du 23/01/19

26/06/19 of RFD -> ~~Conc~~ alk sur
Diabète -> OK ->

28/06/19 RFD (11/06/19.
26/06/19, demain)
Achat litre (ou same)

05-07-19 ou RFD
~~Diabète~~ + hypothyroïdisme
Ca + Translit 03mg (05-01-19)
~~Diabète~~

04/07/19 PEC / RB - (21/07/19)

RADIOLOGIE

BEN M'SIK - SIDI OTHMAN

Dr. SOUAD CHRAIBI
Dr. KHALID BENSOUDA

RADIOLOGUES

- I.R.M. sur RDV
- SCANNER
- RADIOLOGIE GENERALE
- ECHOGRAPHIE
- ECHO-DOPPLER
- MAMMOGRAPHIE



الفحص بالأشعة

ابن امسيك - سيدي عثمان

الدكتورة سعاد الشرايبي
الدكتور خالد بنسودة

إختصاصيان في الفحص بالأشعة

Casablanca, le 10-05-2002

Médecin traitant : DR HRAIBA S.
Nom du patient : MME LAMKHANET NAIMA
Examen réalisé : Echographie Pelvienne

Compte Rendu

L'utérus est de taille normale, de contour régulier.
Il mesure 85x55x50 mm.
Au niveau de son versant postérieur, on visualise deux nodules hypoéchogènes, homogènes, bien limités, évoquant des myomes utérins.
L'un mesure 35mm de diamètre, l'autre est plus bas, sus-isthmique, mesure 25mm de diamètre.
La ligne de vacuité est fine et médiane.
Les ovaires sont échographiquement normaux.
Absence de masse annexielle.
Les reins sont de taille normale, de contour régulier, d'échostructure homogène, sans lésion visualisable.
Absence de dilatation des cavités pyélo-calicielles droites ni gauches. Absence de calcul rénal visualisable.
La vessie est de contour régulier, de contenu transsonique, sans lésion pariétale ni intra-vésicale.
Le Douglas est libre.

CONCLUSION :

Présence de deux myomes utérins, l'un de 35mm, l'autre est de 25mm, situés sur le versant postérieur utérin.
Absence d'anomalie notable par ailleurs.

Confraternellement
Dr CHRAIBI S.

RADIOLOGIE
Ben M'sick Sidi Othman
Tél. 38.23.67 / 37.67.05

RADIOLOGIE


BEN M'SIK - SIDI OTHMAN

Dr. SOUAD CHRAIBI

Dr. KHALID BENSOUDA

RADIOLOGUES

- SCANNER
- RADIOLOGIE GENERALE
- ECHOGRAPHIE
- ECHO-DOPPLER
- MAMMOGRAPHIE



الفحص بالأشعة

ابن امسيك - سيدي عثمان

الدكتورة سعاد الشرايبي
الدكتور خالد بنسودة

إختصاصيان في الفحص بالأشعة

Casablanca, le 8-06-2001

Médecin traitant : DR EL KHATTAR N.
Nom du patient : MME LAMKHANAT AYAD NAIMA
Examen réalisé : Echographie Pelvienne

Compte Rendu

L'utérus est de taille normale, de contour régulier, d'échostructure homogène, hormis un petit myome de 25mm de diamètre, sur le versant postérieur utérin. Les ovaires sont échographiquement normaux. L'ovaire droit mesure 32 mm. L'ovaire gauche mesure 34 mm. Absence de masse annexielle. Les reins sont de taille normale, de contour régulier, d'échostructure homogène, sans lésion visualisable. Absence de dilatation des cavités pyélo-calicielles droites ni gauches. La vessie est de contour régulier, de contenu transsonique, sans lésion pariétale ni intra-vésicale. Le Douglas est libre.

CONCLUSION :

Myome de 25mm de diamètre sur le versant postérieur utérin. Absence d'anomalie notable par ailleurs.

Confraternellement
DR CHRAIBI S.

RADIOLOGIE
Ben M'Sik - Sidi Othman
19 - 22 Av. du 10 Mars
Sidi Othman
Tél. 38.23.67/31.67.05


RADIOLOGIE

BEN M'SIK - SIDI OTHMAN

Dr. SOUAD CHRAIBI
Dr. KHALID BENSOUDA

RADIOLOGUES

- SCANNER
- RADIOLOGIE GENERALE
- ECHOGRAPHIE
- ECHO-DOPPLER
- MAMMOGRAPHIE



الفحص بالأشعة
ابن امسيك - سيدي عثمان
الدكتورة سعاد الشرايبي
الدكتور خالد بنسودة
إختصاصيان في الفحص بالأشعة

١٦ (٢٨٧)

Casablanca, le 06-09-2000

MEDECIN TRAITANT : DR EL KHATTAR N.
NOM DU PATIENT : MME LAMKHANAT NAIMA
EXAMEN REALISE : ECHOGRAPHIE PELVIENNE.

COMPTE RENDU

L'utérus est de taille normale, de contour régulier.
Il mesure 90x60x45mm. L'utérus présente un myome utérin, sur son versant postérieur, mesurant 35mm de diamètre.
La ligne de vacuité est fine et médiane.
Absence de masse annexielle.
Absence d'épanchement dans le cul de sac de douglas.
Les deux reins sont de taille normale, de contour régulier.
Absence de dilatation des cavités pyélo-calicielles droites ni gauches.
Respect de la couverture parenchymateuse.
La vessie est de contour régulier, de contenu transsonique, sans lésion pariétale ni intra-vésicale. Absence de calcul vésical.

CONCLUSION :

Myome sur le versant postérieur utérin, de 35mm de diamètre.
Absence d'anomalie notable par ailleurs.

Confraternellement
DR CHRAIBI S.

RADIOLOGIE
Ben M'Sik Sidi Othman
19 - 22 Av. du 10 Mars
Sidi Othman
Tél. 38.23.67 / 37.67.05