

MUTUELLE

FICHE INDIVIDUELLE

N° M^{le}

383
~~2749~~

0

Bénéficiaire : ADHERENT - CONJOINT - ENFANT

Nom BELHOUCINE

Prénoms AHMED

Sexe M

Né le 8.12.1943

à OUTDA

Rayé de la Mutuelle le



VISITE D'ADMISSION

MEDECIN CONTROLEUR

15/12/55 ~~lett~~ ~~00/00-000000~~

$OD = (9^{\circ} + 1,50) + 3$

$OC = (17^{\circ} + 0,15) - 2$

/ $edd + 2,16$

12/1/56 2 kgyl cui chel K30
PK maph

12/4/56 Colonne scapula

10/5/56 Preen volpe colon K40 au

13/5/56 FNE PK maph

29/07/2010 fitude anole K50. 29/07/2010

20-12-10 Kussol pour contio 6
carcinome per au tor copre

28/1/11 Pchepous K50 + Hemonide K30/2
doh K85 + 21

VISITE D'ADMISSION - CONTROLE DENTAIRE

H

8	7	6	5	4	3	2	1	1	2	3	4	5	6	7	8
D															G
8	7	6	5	4	3	2	1	1	2	3	4	5	6	7	8

B

H

5	4	3	2	1	1	2	3	4	5
D									G
5	4	3	2	1	1	2	3	4	5

B

19.5.87) Accord eiv 17 (Dx)
 2.5.90) 15 M + 10 + 4 + Rx; (113 1476) 15 Gms
 2 dents aff + 2 parodont.

26.10.90

Pro 4. 44. 47.

27 JAN. 1995

0.12

Ex 44.6.7.

eiv 35 120 / 285
 G 4d 165 / 285

Benawi Abdelhak

Dents manquantes

Dents malades

Prise en charge soins

Dents saines (après trois mois) le

Dents malades 4^e au 12^e mois 20 % le

13^e au 24^e mois 40 % le

25^e au 36^e mois 60 % le

Après trois ans 80 % le

Prise en charge prothèse

Dents non manquantes et saines (un an) le

Dents manquantes et dents malades (trois ans) le

OBSERVATIONS

18-9-97.

37 dt+III. D₂₀ / 23. dt+II D₁₈ / 27 ext D₆ 28 det
Auro's syl Hunt 5 det (23-24-25-26-27) D₂₀ D₂₀
(Dr BERNARD)

30-9-97

Auro's syl D₁₈ + CW / 25 D₂₀ "

4/11/02

CW 37-43 20 D₂₀ (BERNARD)

9/11/02

-st B₁₈ 77654/68 D₂₀ + D₂₀ "

6 Hts de mebeci

8/9/03

22 D₆ + Adjunct / stellite D₂₀ "

29/5/04

21 D₆ + 12 D₁₈ + Det D₅
PAP Hunt 11234567 D₆₀
(MELHARD)

18/4/05

16-17 20 D₂₀
Det 2 D₅ + Rebata D₁₀ PAP >.

01 AOUT 2006

17 OCT 2007

11-16 ext D₈ + D₁₀

Jc / 13 D₄₀

CCM / 12-13 20 D₂₀ / 1123456+

PAP Hunt 654 "

90% D₄₀ "

24 DEC 2007

Facture Auro's de 18/10/07

OBSERVATIONS

02 JUIN 2008

Det D12

11 JUIL 2008

TR Abre + Canhap / 34-55 D10

12/5/9

C Dy + Scrum Debeur

24/7/9

12-13 at 2D10

8/3/10

Det D12

26/7/10

Canhap Abre 5 34 D10

28/07/10

07/3/11

Aff Procto Hemoroids
H au 27/07 + BB + Ane / other
Oesophage (Kc) per Scrum
fistula (PEC??)

18/3/11

16/05/11

OD + 3,50 ASD + 3,00
OC + 2,75

27 JUIN 2012

BPR D4 Curetage Paro Abes 17

16 SEP. 2014

BPR D60 surfage à laubeau 3
secteurs (33-543) et (44-548) et (34-548)
a skinit à Gunguetu



MUPRAS
Mutuelle de Prévoyance
& d'Actions Sociales
de Royale Air Maroc

FICHE MEDICALE D'ADMISSION

☐ ADHERENT ☐ CONJOINT ☐ ENFANT

Photo

Nom : BEL HOUSSINE Prénom : AHMED

Matricule : 383 Date de naissance : 8-12-43 Sexe : M

Date : _____ Médecin : _____

Ex. clinique : Poids _____

Coeur _____

T.A. _____

Ap. resp _____

Ap. dig _____

Urines [A _____
S _____

Hernies _____

Râte _____

Varices _____

Réflexes _____

Ex. complémentaires : _____

Antécédents : _____

-1 JUN 2015

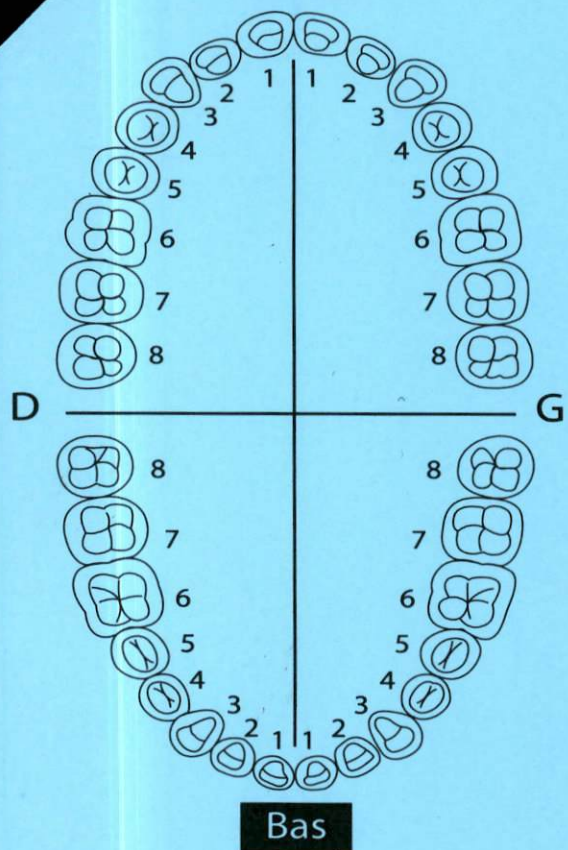
OD + 3,50
OG + 2,75

OA + 3,0

ACCORD MUPRAS : _____

VISITE D'ADMISSION - CONTROLE DENTAIRE

OBSERVATIONS : _____

[illegible]



LABORATOIRE DE PATHOLOGIE IBN SINA

Dr. Zahra Benamour Biaz
Anatomopathologiste

Diplômée de la Faculté de Médecine de Paris

Dr. Amina El Hamdaoui Riffi
Anatomopathologiste

Diplômée de la Faculté de Médecine de Nancy

Compte rendu du: 16/04/10

Réf : DZ3150E

Mr BELHOUSSE DRISSE AHMED

Adressé par : Dr OUDGHIRI

Reçu le : 12/04/10

Age: 67 ans

Nature du prélèvement : Biopsie rectale

Renseignements cliniques : Nappe vilieuse de 4-5cm polylobée. Biopsie faite sur face postérieure du rectum.

Trois prélèvements biopsiques sont examinés. Ils mesurent entre 1 et 3mm. Ils concernent une lésion adénomateuse d'architecture tubulo-villeuse.

L'un des fragments est à prédominance glandulaire, il est composé de glandes nombreuses bordées par un épithélium régulier parfois normosécrétant ailleurs basophile dédifférencié.

Le chorion à ce niveau est fibreux, il comporte un discret infiltrat inflammatoire polymorphe.

Les deux autres biopsies ont intéressé des secteurs d'aspect vilieux. Les villosités sont assez grêles, elles sont bordées par un épithélium cylindrique pseudo-stratifié basophile. Cet épithélium montre une diminution de la mucosécrétion et des lésions de dysplasie de bas grade. De rares secteurs montrent une dysplasie de haut grade.

L'axe des villosités est grêle, fibro-inflammatoire.

CONCLUSION : On note sur ces prélèvements biopsiques un aspect de polyadénome tubulo-villeux dédifférencié avec dysplasie de bas grade et de rares foyers de dysplasie de haut grade.

Docteur. Z. BENAMOUR BIAZ

LABORATOIRE IBN SINA
DE PATHOLOGIE
Résidence Roudani - 400, Bd. Brahim
Roudani - Tél : 022.23.08.76 - CASA

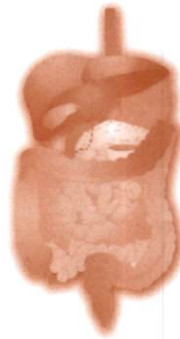Dr. Ali OUDGHIRI

Spécialiste

des Maladies de l'Appareil Digestif
(Foie - Estomac - Intestin - Hémorroïdes)

Diplômé de la Faculté de Médecine de Paris
Ancien Attaché des Hôpitaux de Paris
Ancien Spécialiste des Hôpitaux Militaires du Maroc

Vidéoendoscopie digestive - Echographie digestive
Cathéferisme rétrograde des voies biliaires (CPRE)
Proctologie Médicale et Instrumentale
Chirurgie Anale
(Hémorroïdes - Fissures - Fistules - Abcès)



الدكتور علي الودغيري

إختصاصي في أمراض الجهاز الهضمي
المعدة - الأمعاء - الكبد - البواسير
خريج كلية الطب بباريس
طبيب ملحق سابقا بمستشفيات باريس
إختصاصي سابقا بالمستشفيات العسكرية بالمغرب
الفحص بالأشعة مافوق الصوتية (التلفاز)
الفحص الداخلي بالمنظار الفيديو للمعدة والأمعاء
جراحة البواسير

Casablanca le 12/05/2010

Monsieur,

L'acte doit se bénéficier N° BELHOUSSE
DRISSI Ahmed est une polypectomie
d'une nodule polypéreuse qui est réséquée
par une diathermique après avoir
infiltré le sous-muqueux de serum
sélé (on utilise une aiguille d'injection
sous-muqueuse + l'axe diathermique
=> coût du matériel seul près de
2200 \$, vient ensuite le geste
qui correspond à une mucosectomie

(véritable chirurgie reflée endoscopique) et ceci lors d'une coloscopie
le coloscope seule coûte 2420 de
le K40 que nous proposons comme
quor ?

En France il s'agit d'un K100

J'ai de ce fait ce patient
dans le cadre de votre expertise
à un niveau conseil gastro-
entérologique pour l'habitude
de se prescrire.

Ar Lucembour

Docteur Ali QUDSHIRI
Spécialiste des Maladies de l'Appareil Digestif
(Foie - Estomac - Intestin - Hémorroïdes)
46, Bd. BIR ANZARANE - T61 022.25.18.18
GSM 067 16.01.44
*****@menara.ma

13/07/20
suite pme de l'union
X50
le 13/05/2020
SN pmtali
Zel