

MUTUELLE

12 JAN. 1968

FICHE INDIVIDUELLE

N° M<sup>e</sup>

~~4556~~

1178

~~3690~~

0

Bénéficiaire : ADHERENT - ~~CONJOINT~~ - ~~ENFANT~~

Nom **LA FRINDI**

Prénoms **Mohamed**

Sexe

**M**

Né le **1948**

à

**Casablanca**

Rayé de la Mutuelle le



VISITE D'ADMISSION

MEDECIN CONTROLEUR

**4 FEV. 1972**

**Dr. Caldeira**

**63 kg.**

**i.s.n. le 26. X. H.**

**A = 0**

**S = 0**

**apte**

**21 OCT. 1977.**

**1st allergologique. Dr. CAUNET.**

**21/4/00**

**inter allergo + EFR 3 kg + 1 kg**

**3/1/02**

**20 kg description**

**15 08 - 02**

**examens biologiques BSA**

**12/1/04**

**Leigouss frece**

**15/6/04**

**prostatite - Echo + Dérivatrice - 1 kg**

**6/9/04**

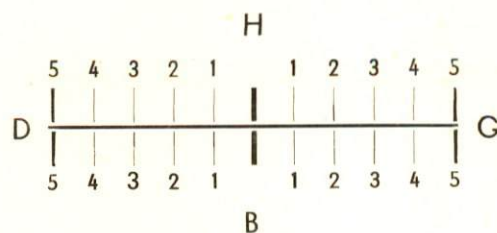
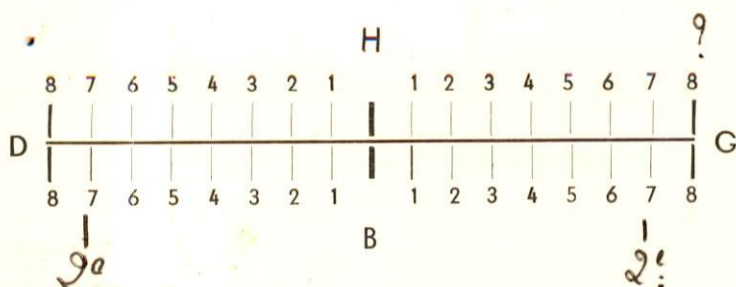
**Risque unebel K 30**

**Xetel 65 de 20/1/04**

**11/1/04**

**Aff. minime - 1 kg**

# VISITE D'ADMISSION - CONTROLE DENTAIRE



17.1.90) Second bridge 14x6 et bridge 6x4

9/4/13 26 D8  
29/9/04 47 D10 + 25 + 24

04 JAN 2006 37 ext D8

12 MARS 2008 14-24 ext 2D10

Dents manquantes

20/1/10 Bridge em 24 -> 27 T161  
4D100

Dents malades

24/2/10 POP R

Prise en charge soins

Dents saines (après trois mois) 5/7/10 Det D18 le

Dents malades 4<sup>e</sup> au 12<sup>e</sup> mois 20 % le

13<sup>e</sup> au 24<sup>e</sup> mois 40 % le

25<sup>e</sup> au 36<sup>e</sup> mois 60 % le

Après trois ans 80 % le

04 JAN 2012 Ace BCN (14, 15, 16) D340  
(Taz; ADIL) RYagm

Prise en charge prothèse

18 JAN. 2012 BPR D340 (Ace du 4-1-12)

Dents non manquantes et saines (un an) le

Dents manquantes et dents malades (trois ans) 20 NOV. 2012 BPR D20 Bio+cp 13.



5/3/01 0100 + 2,41

# OBSERVATIONS

20/11/06 aches & pains all R

8/12/07 OD = (135° + 0,15) add + 2,15  
OG = (40° + 0,15)

8/11/07 Myocardial infarct → GP infarct → MA

26/08/08 OD = (135° + 2,25) OG + 2,15  
OG = (50° + 1) + 0,25

7/11/08 Asthma 2 (6/17) R

Legionnaires' disease

23/12/08 BL 180° + 2,15 R

26/11/08 Kachet 2,15 R

26/12/08 HTA + vertigo 14 5/11/08 R

BL + vertigo 3/12/08 R

11/4/10 BL low back + sciatica 17  
21/12/09 R

13/08/10 R9 sinus + Rachis cervical  
(Bleed - R9)

+ 20 years

1/Dec 10 Rickets OD + 1,15 OG + 1,15

18/01/11 Gripp A since 11/12/10

03-10-11 OK rhinoceros for sale

02/11/11 Goutalge to 17/10 + BB



# OBSERVATIONS

02 MARS 2012

Astherie Rétolè  
H sur 2/01/12

04 MARS 2012

PRC Apr filio Colono

26 MARS 2012

Dancytopaine Therpsis + G  
+ BB Hap

09 AVR. 2012

⊗ Dry spie effort Echo Doyle  
⊗ left single Echo Doyle

03 MAI 2012

+ H + BB  
Anémie de Riemer H sur 18/03  
+ BB

06 JUIL. 2012

Adenore protole H sur 14/05  
+ BB

06 AOUT 2012

H sur 12/07 + BB sur 27/06

12 DEC. 2012

OH + 1,50 add + 3,0  
OG + 1,00

01 OCT. 2013

Anémie H sur 02/09 + BB

09-12-13

sur BFN HP echo + mta  
+ hachet 05 mai (29-10-13)





**MUPRAS**  
Mutuelle de Prévoyance  
& d'Actions Sociales  
de Royale Air Maroc

## FICHE MEDICALE D'ADMISSION

☐ ADHERENT ☐ CONJOINT ☐ ENFANT

Photo

Nom : \_\_\_\_\_ Prénom : \_\_\_\_\_

Matricule : \_\_\_\_\_ Date de naissance : \_\_\_\_\_ Sexe : \_\_\_\_\_

Date : \_\_\_\_\_ Médecin : \_\_\_\_\_

Ex. clinique :	Poids	_____	Urines	[ A _____
	Coeur	_____		[ S _____
	T.A.	_____	Hernies	_____
	Ap. resp	_____	Râte	_____
	Ap. dig	_____	Varices	_____
			Réflexes	_____

Ex. complémentaires : \_\_\_\_\_

Antécédents : \_\_\_\_\_

31 Mars 2016

HTA Severe  
Echodoppler cœur le 15/03

19.07-17 sec Rtn HTA haute 03mg (14.06-17)

17 Mars 2017

OD + 0,25    OD + 2,50  
OG + 0,25

ACCORD MUPRAS : \_\_\_\_\_



A diagram of a four-quadrant dental arch. The teeth are numbered 1 through 8 in each quadrant, starting from the center (midline) and moving outwards. The quadrants are labeled with letters: 'D' on the left, 'G' on the right, and 'Bas' at the bottom. The teeth are arranged in a semi-circular pattern, with the central incisors at the top and bottom midlines. The diagram illustrates the arrangement of teeth in a dental arch, likely for a specific species or condition.

OBSERVATIONS : \_\_\_\_\_

This image shows a single sheet of white paper with horizontal blue ruling lines. The lines are evenly spaced and run across the width of the page. There is no handwriting or other markings on the paper.[illegible]



131 Oct 2017

OK REC Agun BB

02-11-18

OK RFA Cardiology Rm.  
ischemic C<sub>T</sub> + ECG + Tract  
03m (04-10-18)

19/12/18

REC / BB (SM del)

06-05-19

OK REC Rm (Aff Un Bp)

16-05-19

OK RFA HTA + Cardiology  
ischemic C<sub>T</sub> + ECG + Tract  
03m (18-05-19)

**Dr. Youssef ALAOUI F.**

**الدكتور يوسف العلوي الفضيلي**

**SPÉCIALISTE**

Nez - Gorge - Oreilles

**CHIRURGIE CERVICO-FACIALE**

**EXPERT ASSERMENTÉ PRÈS  
DES TRIBUNAUX**

34, Bd. Zerktouni (Angle Rue Agadir)  
CASABLANCA

Téléphone { 022 27.26.92  
022 27.28.00

Sur Rendez-vous

اختصاصي في أمراض الأنف، الحنجرة الأذن

وجراحة الوجه والعنق

خبير محلف لدى المحاكم

34, شارع الزركطوني (ملتقى زقة أكادير)

الدار البيضاء

الهاتف { 022 27.26.92  
022 27.28.00

بالموعد

Casablanca, le 01.10.2010

Mr Lefruti Mohamed  
Accountant with revenue  
re registration service  
( U L L S )

Dr ALAOUI F. Youssef  
O. R. L.  
34, Bd. Zerktouni - CASA  
Tel. 27.26.92 - 27.28.00



NOM / PRENOM : LAFRINDI MOHAMED  
AGE : 58 ANS  
MOTIF D' EXAMEN : OPPRESSION THORACIQUE ET PALPITATIONS

## **RAPPORT D'ECHODOPPLER CARDIAQUE**

### **ETUDE TM ET BI- DIMENTIONNELLE :**

VALVES MITRALES : Souples, épaissies avec bonne cinétique valvulaire.

APPAREIL SOUS VALVULAIRE : Normal, non remanié, non calcifié .

VENTRICULE GAUCHE : Non dilaté avec conservation de sa fonction contractile  
Fraction d'éjection égale 63 % .  
Fraction de raccourcissement égale 36% .

SEPTUM INTER VENTRICULAIRE : Epaissi avec cinétique normale .

PAROI POSTERIEURE DU VG : Non épaissie avec cinétique normale .

OREILLETTE GAUCHE : Non dilatée et libre d'échos .

AORTE : Non dilatée et les deux parois sont parallèles .

LES SIGMOIDES AORTIQUES : Sont fines, non calcifiées et s'ouvrent normalement .

LES CAVITES DROITES : Pas de dilatation .

PERICARDE : Fin et sec.

### **ETUDE DOPPLER :**

FLUX MITRAL : Remplissage mitral anormal avec rapport E/A > 1 .  
Fuite mitrale minime .

FLUX AORTIQUE : Normal..

FLUX TRICUSPIDE ET PULMONAIRE : Normaux.

### **CONCLUSION :**

ABSENCE DE DILATATION DES CAVITEES CARDIAQUE  
AVEC UNE BONNE CONTRACTILITE GLOBALE ET SEGMENTAIRE DU VG .  
ABSENCE D 'HVG .  
FUI TE MITRALE MINIME .

Docteur CHOULADI Abdelkhalek  
CARDIOLOGUE  
SPECIALISTE DES MALADIES  
DU COEUR ET DES VASSEAUX