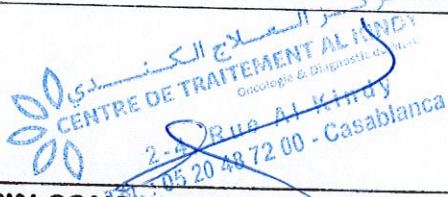


# 156902

## DEMANDE D'ACCORD PREALABLE

Le 11/04/2023.

A REMPLIR PAR L'ADHERENT	
Matricule : 0002545	e-mail : ..... Phones : .....
Nom et Prénom de l'adhérent : JALIL MOHAMMED	
Nom et Prénom du bénéficiaire : .....	
A REMPLIR PAR LE PRATICIEN	
Je soussigné : .....	
Estime que l'état de santé de Mlle, Mme, M. JALIL MOHAMMED	
Nécessite Prise de chambre	
Un acte coté à la nomenclature (préciser le coefficient) : Prise de chambre	
Une hospitalisation de (approximatif) : .....	
A (préciser l'établissement hospitalier) : .....	
STRICTEMENT CONFIDENTIEL	
Renseignements sur la nature de l'affection et de l'acte thérapeutique (à l'attention du médecin conseil de la MUPRAS) : Adénocarcinome du Rectum	
Cachet, date et signature du praticien	
A REMPLIR PAR LE MEDECIN CONSEIL DE LA MUPRAS	
Décision : .....	

N .B. cette demande d'accord préalable doit être adressée, mailée ou faxée à la MUPRAS le premier jour ouvrable. Dans le cas contraire, la MUPRAS se réserve le droit de la rejeter.



RADIOTHERAPIE PAR VMAT (IMRT - IGRT - ARCTHERAPIE) - RADIOCHIRURGIE  
RADIOTHERAPIE STEREOTAXIQUE - 2 CLINACS EN MIROIRS - SCANNER BIG BORE - RADIOTHERAPIE METABOLIQUE  
CURIETHERAPIE A HAUT DEBIT DE DOSE (HDR) - CHIMIOETHERAPIE - CHIMIOETHERAPIE INTRA PERITONEALE (CHIP) - HOSPITALISATION

العلاج الإشعاعي المطور الموجه بالصور - معجل الإلكترونات حامل للسكانر - الجراحة الإشعاعية  
العلاج الإشعاعي الباطني و الفياض - الإشعاعي النووي - العلاج الكيميائي الباطني - الإستشفاء

INPE : 090001405

CASABLANCA, LE.....  
DEVIS



M-23-03-0127-060

N° D230002789 11/04/2023

aya

Nom et prénom du patient : **JALIL MOHAMED**

Prise en charge : **MUPRAS (RAM)**

Traitements : **Acte forfaitaire**  
**POSE DE CHAMBRE**

Acte forfaitaire		Nombre	Prix unitaire	Montant
	POSE ET ABLATION DE CHAMBRE IMPLANTABLE	1	7 000.00	7 000.00
			<b>Sous-Total</b>	<b>7 000.00</b>
(*) Produits facturés à l'unité				
<b>Total devis</b>				<b>7 000.00</b>


  
مركز العلاج الكندي  
CENTRE DE TRAITEMENT AL KINDY  
Oncologie & Diagnostic du Maroc  
2-4, Rue Al Kindy  
Tél. : 05 20 48 72 00 - Casablanca

RADIOTHERAPIE PAR VMAT (IMRT - IGRT - ARCTHERAPIE) - RADIOCHIRURGIE  
RADIOTHERAPIE STEREOTAXIQUE - 2 CLINACS EN MIROIRS - SCANNER BIG BORE - RADIOTHERAPIE METABOLIQUE  
CURIETHERAPIE A HAUT DEBIT DE DOSE (HDR) - CHIMIOTHERAPIE - CHIMIOTHERAPIE INTRA PERITONEALE (CHIP) - HOSPITALISATION

العلاج الإشعاعي المطور الموجه بالصور - معجل الإلكترونات حامل للسكانر - الجراحة الإشعاعية  
العلاج الإشعاعي الباطني و الفياض - الإشعاعي النووي - العلاج الكيميائي الباطني - الإستشفاء

INPE : 090001405

CASABLANCA, LE.....



090001405

11 Avril 2023

**A L'ATTENTION DE MONSIEUR  
LE MEDECIN CONSEIL**

Mon cher confrère,

Monsieur **JALIL MOHAMED** est suivi au centre de traitement Al kindy pour Adénocarcinome du rectum avec infiltration du mésorectum.

Le patient nécessite une pose de chambre implantable pour l'administration de sa chimiothérapie

**A NOTER QUE LA DATE DU TRAITEMENT EST  
PREVUE POUR LE 11/04/2023**

Veuillez agréer, Mon cher confrère, l'expression de mes sentiments les meilleurs.

اخصائيين في العلاج بالأشعة

RADIO-ONCOLOGUES

الدكتور محمد المرشد

Docteur M. EL MORCHID

الدكتور عبد اللطيف بويه

Dr A. BOUIH

الدكتورة نوال بويه

Docteur N. BOUIH

الدكتورة مالحة آيت محمد بورحيم

Docteur M. AIT MOHAMED BOURHIM

الدكتور عبد العزيز بيلا

Docteur A. BAYLA

اخصائي في العلاج بالمواد الكيميائية

ONCOLOGUE MEDICAL

الدكتور سعيد تاشفين

Docteur S. TACHFINE

طبيب المستعجلات

MEDECIN URGENTISTE

الدكتور عبد الحليم بن عبد الله

Docteur A. BENABDALLAH

الفحص بالأشعة

MEDECIN RADIOLOGUE

الدكتورة زبيدة العمراني


Docteur Z. LAMRANI

**Dr M. EL MORCHID**  
**Radio - Oncologue**  
Tél : 091058651  
Centre Al Kindy - Casablanca





# LABORATOIRE MOSTAFA EL MAANI



Anatomie Pathologique - Cytopathologie  
Examens Extemporaneés - Immunomarquage

Casablanca, le 16/03/2023

Date de naissance : -  
Date d'arrivée : 13/03/2023  
Organe : Duod.+Estomac+Sigmoïde.  
V. Réf : -

Identité : JALIL Mohamed  
Adressé par : Dr. SEFRAOUI Maher  
Réf. Anapath. : 23.C.216

## Renseignements Cliniques :

- 1) Duodénum : 1.
- 2) Antre : gastrite.
- 3) Fundus : gastrite ulcérée ++.
- 4) 2 polypes transverses : 1 à l'anse.
- 5) Tumeur sigmoïdienne bourgeonnante circonférentielle de 15 cm à 22 cm de la marge anale.

Sigmoïde

TSVP  
→

## PROTOCOLE MACROSCOPIQUE :

On reçoit, fixés et différenciés en cinq flacons, quinze fragments biopsiques, mesurant chacun moins de 0.3 cm de plus grande dimension.

- Prélèvements :
1. Antre : en totalité.1c
  2. Fundus : en totalité.1c
  3. Duodénum : en totalité.1c
  4. Polype colique : en totalité.1c
  5. Lésion sigmoïdienne : en totalité.2c

## PROTOCOLE MICROSCOPIQUE :

1. Fragments de muqueuse antrale tapissée en surface d'un épithélium unistratifié formé de cellules muccosécrétantes exemptes d'atypie cytologique.

Les glandes sont revêtues d'un épithélium cubique unistratifié, composé de cellules ne présentant aucune anomalie nucléocytoplasmique. La lamina propria présente un aspect modérément congestif. Elle est le siège d'un infiltrat inflammatoire modéré formé de cellules lymphoplasmocytaires.

Pas de lésion atrophique ou de métaplasie intestinale observées.

Présence d'*Helicobacter Pylori* en nombre important à la coloration de Giemsa.

2. Prélèvements de muqueuse fundique composée de glandes de taille et de forme régulières, revêtues d'un épithélium formé de cellules exemptes de toute atypie cytologique.

Le chorion renferme un discret infiltrat inflammatoire focal composé d'éléments lymphocytaires.

Absence de lésion atrophique.

3. Fragment de muqueuse duodénale montrant des villosités présentant une hauteur et un empâtement normaux. Le revêtement villositaire est composé de cellules cylindriques ne montrant aucune atypie cytologique. On y observe de très rares éléments lymphocytaires.

Pas de lésion atrophique visualisée.

Absence d'agent pathogène.

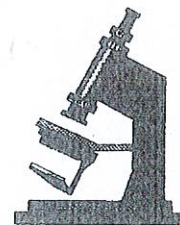
4. La préparation contient un fragment de muqueuse colique de configuration globalement polypoïde. Elle renferme des glandes ovalaires ou allongées tapissées d'un revêtement épithélial hypercrine.

Les cellules exhibent un cytoplasme éosinophile abondant et un noyau hyperchromatique régulier.

1../2



# LABORATOIRE MOSTAFA EL MAANI



*Anatomie Pathologique - Cytopathologie*  
*Examens Extemporanes - Immunomarquage*

Aucune image d'atypie cytologique, de perte de la polarité nucléaire ou d'adossement glandulaire n'est visualisée.

Pas de dysplasie décelée.

5. Prélèvements de muqueuse colique siège d'une prolifération tumorale composée de cellules épithéliales agencées en structures glandulaires adossées le plus souvent les unes contre les autres, ou en cordons infiltrant un stroma fibreux et hémorragique.

Les cellules tumorales sont d'assez grande taille. Elles exhibent un cytoplasme éosinophile peu abondant et un noyau hyperchromatique, irrégulier, orné d'un volumineux nucléole éosinophile.

On note une anisonucléose marquée. Les mitoses atypiques sont visualisées en nombre important.

Le degré d'infiltration de la tumeur ne peut être évalué sur ces fragments.

## **CONCLUSION :**

- **ANTROFUNDITE CHRONIQUE. NOMBREUX HELICOBACTER PYLORI (+++).**
- **MUQUEUSE DUODENALE INDEMNÉ D'ATROPHIE OU D'AGENT PATHOGENE.**
- **POLYPE ADENOMATEUX COLIQUE EXEMPT DE DYSPLASIE.**
- **ADENOCARCINOME MOYENNEMENT DIFFERENCIE ET INFILTRANT DU COLON SIGMOÏDE.**

Signé : Dr Ali LEMSEFFER

Dr. LEMSEFFER Ali  
Anatomopathologiste  
227, Rue Mostafa El Maani  
Tél: 0522 20 21 33 - Casablanca





Dr. BENYAHIA Zakaria  
C.E.S de Radiologie

Dr. BERRADA Mohamed  
C.E.S de Radiologie

- I.R.M. (1,5 Tesla )
- SCANNER VCT  
(64 Barettes)  
Angioscanner  
Coroscanner  
coloscanner  
Denta-Scanner
- SCANNER  
CORPS ENTIER
- DENSITOMETRIE  
BIPHOTONIQUE
- RADIOLOGIE  
NUMERIQUE
- MAMMOGRAPHIE  
NUMERIQUE
- PANORAMIQUE  
DENTAIRE  
NUMERIQUE
- ECHO-DOPPLER  
COULEUR

16, Rue Mohamed BAH  
(EX. Rue Meissonier)  
en face du bureau de pointage  
des taxis - Maârif

20 100 Casablanca

Radiologie du Maârif :

Tél. : 05.22.25.74.82

05.22.25.30.30

05.22.23.79.34

Fax : 05.22.23.77.05

I.C.E : 0017445076000019

Centre IRM du Maârif :

IRM : 05.22.23.23.12

05.22.99.30.31

Fax : 05.22.25.38.73

irm-maarif@hotmail.fr

I.C.E : 001744959000074

Patente : 34770967

I.F. : 1087675

# عيادة طبية للفحص بالأشعة

## CABINET DE RADIOLOGIE DU MAARIF

### IMAGERIE PAR RESONANCE MAGNETIQUE

H/Z

Casablanca , le 20/03/2023

Mr. JALIL MOHAMED  
DR SEFRAOUI MAHER

#### SCANNER SPIRALE THORACO-ABDOMINO-PELVIE :

Techniques : Coupes axiales jointives de 2,5 mm avec reconstruction de 1,5 mm et après ingestion de gastrograffine.

Produit de contraste : Avec

#### Résultats :

##### Thorax :

- Pas d'anomalie parenchymateuse d'allure évolutive.
- Pas d'adénopathies médiastinales, ni d'épanchement pleural.
- À noter un nodule calcifié séquellaire du lobe inférieur droit.

##### Abdomino-pelvien :

- Le foie est de taille normale, ses contours sont réguliers et son parenchyme est homogène. Pas de processus focalisé décelable.
- Le pancréas, la rate et les reins sont d'aspect tomodensitométrique normal. À noter la présence d'un petit calcul rénal gauche et un kyste cortical rénal droit.
- Pas d'ascite.
- Les coupes passant par le pelvis retrouvent le processus tumoral du haut rectum, étendu sur environ 7,5 cm avec un épaississement irrégulier pariétal, diffus et circonférentiel.  
L'extrémité inférieure du processus est située à environ 7 à 8 cm de la marge anale.
- Il existe plusieurs ganglions péri-rectaux avec infiltration du mésorectum.
- La vessie est de morphologie normale.
- Les fenêtres osseuses ne montrent aucune anomalie.

#### AU TOTAL :

- **PROCESSUS DU RECTUM À DISTANCE DE LA MARGE ET DU CANAL ANAL AVEC INTÉGRITÉ DES SPHINCTERS ET DE FASCIA RÉCTI.**

Dr. BENYAHIA Z

Avec mes amicales salutations.







