





AKDITAL

Clinique Ain Borja Casablanca  
مصحة عين برجة الدار البيضاء

Casablanca, le... 16/04/2023

MESNAOUI ABDEL HAMID.

Antécédent d'angioplastie de la coronarie  
droite par deux stents actifs.

Admis pour SCA ST plus en infarctus compliqué  
de BAV complet

Coro = occlusions chroniques de l'IVA + CX  
Avec une occlusion aigue intra stent de  
l'artère coronarie droite

LD Indication à une angioplastie au ballon  
de l'artère coronarie droite



AKDITAL

Clinique Ain Borja Casablanca  
مصحة عين برجة الدار البيضاء

Casablanca, le 14/04/2023

M. NAZZI ABDEL HAMID

Antécédent d'angio plastique de la coronarie.  
droite par deux stents actifs.

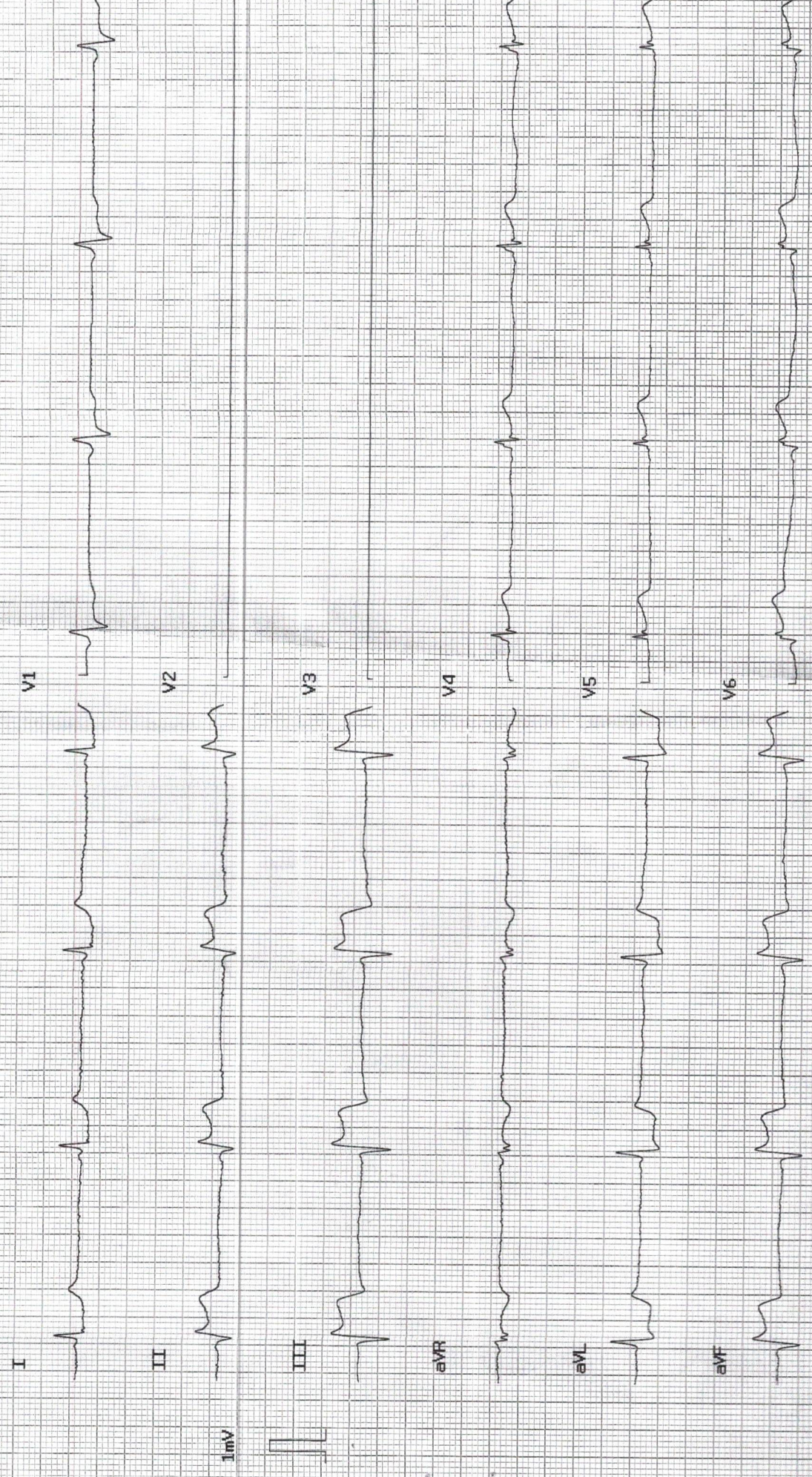
Admis pour SCA ST plus en infarctus compliqué  
de BAV complet.

LD Indication à une coronarographie

\* mise en place d'une sonde d'électrostimulation  
provisoire.

Nom :	Sexe :	Durée P :	88ms	Axe P/QTS/T :	30/65/70°	Bradycardie sinusale
Race :	Taille : cm	Ecart PR :	95ms	Amp. RV5/SV1 :	0.26 / 0.36mV	113:Derivations Dff(V2,V3)
Cbr No. :	Poids : Kg	Durée QRS :	117ms	Amp. RV5/SV1 :	0.62mV	401:Court intervalle PR
Medecine :				Amp. RV5/SV2 :	0.24 / 0.00mV	732:Suspect lateral du myocarde ?(V6)
Temps enregistré: 2023-04-11 17:36 Technicien:				Rapport confirmé par:		
				773:Infarctus inferieur(aigue)(II,III,aVF)		
				633:ST-T anomalie(I)		

Mesure  
NS det





AKDITAL

Clinique Ain Borja Casablanca  
مصحة عين برجة الدار البيضاء

ANGIOPLASTIE CORONAIRE  
14/04/2023

Monsieur MESNAOUI ABDELHAMID

CLINIQUE

**Indication :** STEMI inférieur compliqué de BAV

TECHNIQUE

**Voie d'abord:** Artère fémorale droite - 6 French

**Matériel utilisé:**

- Sonde d'angioplastie JR4 6F
- PT2 0.014
- Ballons 2.5x15mm, 3.0x15mm, 3.5x15mm et 4.0x12mm

ANGIOPLASTIE CORONAIRE

Après intubation sélective de l'artère coronaire droite par une sonde d'angioplastie JR4 6F, franchissement l'occlusion de l'artère coronaire droite moyenne par un guide PT2 0.014 qu'on a positionné en distalité, on a procédé à plusieurs prédilations par des ballons 2.5x15mm, 3.0x15mm, 3.5x15mm et 4.0x12mm semi-compliant 2.5x20mm. Au contrôle angiographique final, échec de reperfusion avec un flux TIMIO.

CONCLUSION

**Tentative d'angioplastie au ballon d'une occlusion subaiguë intrastent de l'artère coronaire droite moyenne qui est une artère calcifiée et résistante .**

**CORONAROGRAPHIE**

**14.04.2023**

**Monsieur MESNAOUI ABDELHAMID**

**CLINIQUE**

**Indication :** STEMI inférieur compliqué de BAV

**TECHNIQUE**

**Voie d'abord:** Artère fémorale droite - 6French

**Produit de contraste utilisé:** Ultravist :15 mL

**CORONAROGRAPHIE**

**Réseau coronaire gauche :**

**TCG:** De moyen calibre, libre de sténose significative

**IVA:** de moyen calibre, présente une occlusion chronique du segment moyen avec un lit d'aval et pathologique. La première diagonale est libre de sténose.

**Circonflexe:** de moyen calibre siège d'une occlusion chronique du segment proximal avec un lit d'aval pathologique.

**Réseau coronaire droit :**

Dominant. Occlusion subaigue intrastent de l'artère coronaire droite moyenne avec un flux TIMIO.

**CONCLUSION**

**Lésions tritronculaires sévères.**

**Occlusion chronique de l'IVA moyenne avec un lit d'aval pathologique.**

**Occlusion chronique de l'artère circonflexe proximale avec un lit d'aval pathologique.**

**Occlusion subaigue intrastent de l'artère coronaire droite moyenne, responsable du SCA.**

Indication à une reperfusion de l'artère coronaire droite en urgence.

  
Dr. Mohamed  
Cardiologue  
Tél 0522 49 14 14



AKDITAL

Clinique Ain Borja Casablanca  
مصحة عين برجة الدار البيضاء

---

ENTRAINEMENT ELECTROSYSTOLIQUE

---

14/04/2023

---

Monsieur MESNAOUI ABDELHAMID

---

CLINIQUE

**Indication :** STEMI INERIEUR COMPLIQUE DE BAV COMPLET.

---

TECNHIQUE

**Voie d'abord:** Veine fémorale gauche - 6 French

Mise en place d'une sonde d'entraînement électro systolique sur la pointe du VD par cathétérisme veineux.

ROYAUME DU MAROC

CARTE NATIONALE D'IDENTITE

المملكة المغربية  
البطاقة الوطنية للتعريف

A  
M

عبد الحميد

ABDELHAMID

مسنوي

MESNAOUI

Né le

21.06.1946

مزداد بتاريخ

ب مرس السلطان درب الفداء

à MERS SULTAN DERB SOLTANE-AL FIDA

Valable jusqu'au

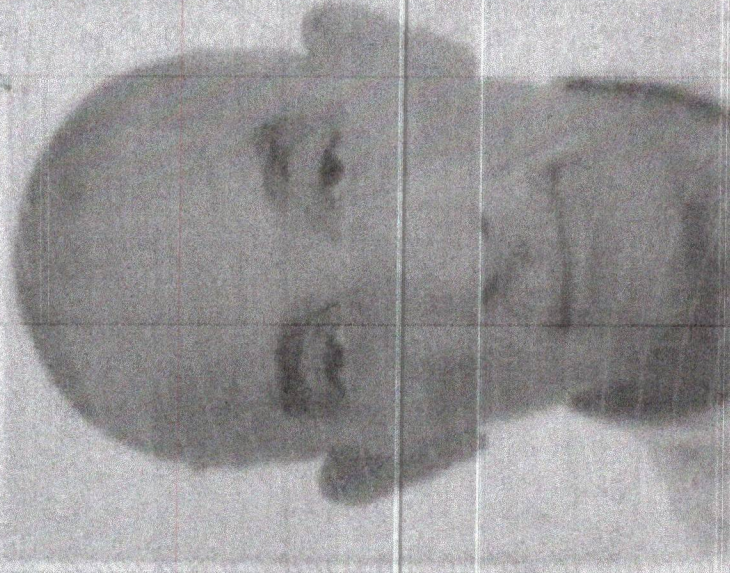17.09.2023

صالحة الى غاية

المدير العام للأمن الوطني

سيمس

بوشعيب ارميل



B111271

MR

N° B111271 رقم

صالحة الى غاية 17.09.2023


ابن بوعزة بن الفكاك  
و فاطنة بنت محمد

Fils de BOUAZZA ben FEKKAK  
et de FATNA bent MOHAMED

العنوان 5 زنقة ابن شهيد طابق 1 شقة 2 حي النخيل الدار البيضاء

Adresse 5 RUE IBNOU CHAHID ETG 1 APPT 2 QUARTIER PALMIERS  
CASABLANCA

N° état civil 1957/ك 1300 رقم الحالة المدنية Sexe M الجنس





**RETRAITE**

**MESNAOUI ABDELHAMID**

**00000695**



القوات الملكية المغربية  
ROYAL AIR MAROC

**Conjoint(s):**

**LOTFI HABIBA**

**Siège Social: Royal Air Maroc, Boulevard Abdellah Benchrif, Aéroport Casa Anfa, Casablanca**

**Affiliation CNSS: 1213727**

**Cette carte de travail est la propriété de Royal Air Maroc.**

**Elle est strictement personnelle et non cessible.**

**Toute utilisation abusive est passible de sanctions disciplinaires.**