

## D E V I S

164929

N° : 2300699615 11/06/2023

Nom patient : DIANI MOHAMED

Prise en charge : MUPRAS

	Nombre	Lettre Clé	Prix Unitaire	Montant
<i>PRESTATIONS INTERNES</i>				
ANGIOSCANNER DEUX REGIONS	1,00		3 000,00	3 000,00
RADIOGRAPHIE DE LA JAMBE DE FACE ET DE PROFIL	1,00		180,00	180,00
RADIOGRAPHIE DU GENOU DE FACE ET DE PROFIL	1,00		180,00	180,00
RADIOGRAPHIE DE LA HANCHE DE FACE ET DE PROFIL	1,00		180,00	180,00
EXAMENS BIOLOGIE	1,00	B0640	768,00	768,00
JOURNEE D'HOSPITALISATION EN CHAMBRE INDIVIDUELLE	1,00		550,00	550,00
STANDARD				
BLOC OPERATOIRE	100,00	F	25,00	2 500,00
			Sous-Total	7 358,00
PHARMACIE	100,00	F	15,00	1 500,00
			Sous-Total	1 500,00
<b>Total Frais Clinique</b>				<b>8 858,00</b>
<i>PRESTATIONS EXTERNES</i>				
PR. BENAMEUR HAMZA (traumatologie)	100,00	KC	25,00	2 500,00
DR. MOUSSAOUI MOHAMME (anesthésie-réani)	50,00		25,00	1 250,00
			Sous-Total	3 750,00
<b>Total prestations externes</b>				<b>3 750,00</b>

Arrêtée le présent devis à la somme de :

DOUZE MILLE SIX CENT HUIT DIRHAMS

**Total 12 608,00**

NB: Les informations figurant sur ce devis, notamment les informations relatives au coût des prestations, sont fournies uniquement à titre indicatif et ne prennent pas en compte l'évolution de votre état de santé ni des prestations supplémentaires non prévues dont vous pourrez avoir besoin.

Vous devrez donc envisager la possibilité de constater un écart entre votre facture finale et le présent devis.

Nous nous engageons toutefois à vous fournir la meilleure estimation possible en fonction des données communiquées par vous-même ou votre médecin responsable.

Notre service de facturation est à votre disposition pour toute information complémentaire.

PLI CONFIDENTIEL

Code : AAEN0400

MONSIEUR LE MEDECIN CONSEIL

Cher Confrère.

Je vous prie de bien vouloir trouver ci-joint les renseignements cliniques concernant : Mr/Mme : Diani Mohamed ayant droit à la couverture médicale par l'organisme dont vous assurez le conseil.

Je vous écris pour information et en vue de démarches administratives pour une prise en charge ou accord de principe.

Avec mes remerciements, veuillez croire, Cher Confrère, à mes considérations les meilleures.

RENSEIGNEMENTS CLINIQUES :

Plaie par meule de la jambe et de la cuisse droite avec déficit moteur et parties molles déchipetées

TRAITEMENT PROPOSE :

Débridement musculaire et Couverture par la peau / C 2 M C 125 K60+75/K60 = K 100

DUREE PREVISIBLE DU TRAITEMENT :

2 jours


Observations : Des modifications du traitement pourraient survenir en fonction des évaluations et de l'évolution de la maladie.

Casablanca, le 18/6/2023

Cachet et Signature du Médecin

  
Hôpital Universitaire International Cheikh Khalifa  
Pr. ASS. HANZA ENAMEUR  
Traumatologie Orthopédie  
091211201

# COMPTE RENDU D'HOSPITALISATION

<b>N°</b>  2300699615 / H0123017707 <b>Prénom :</b> MOHAMED	<b>SERVICE :</b> hospitalisation 5
<b>A</b> <b>Nom :</b> DIANI <b>DDN :</b> 25/04/1961 <b>E :</b> 11/06/2023 <b>Service :</b> HOSPI 5 (NA)	<b>Chambre :</b>
<b>Date d'entree :</b> 11/06/2023	<b>Médecin traitant :</b>
<b>Date de sortie :</b> 12/06/2023	<b>IPP :</b>

ATCD :

RAS

SYMPTOMATOLOGIE

glucé par moule cisse + fide dte

DIAGNOSTIC

TRAITEMENT

Repos de l'oreille

EVOLUTION

ATB + ATB + HSPM  
 su p. m. 2  
 J 12 = 518





Casablanca, le lundi 12 juin 2023

## Compte Rendu opératoire

Identification du Patient	Information sur le Séjour
Nom : DIANI	Médecin traitant :
Prénom : MOHAMED	Service d'hospitalisation : Urgences / SAMU
Age : 62 ans	IPP du patient : H0123017707
Sexe : Masculin	NDA séjour : 2300699615
Date de l'intervention : 12/06/2023	

*Patient informé des risques, conséquences et complications éventuelles de l'intervention.*

### COMPTE RENDU OPERATOIRE :

sous RA, D lateral gauche, TO  
 après badigeonnage et champage  
 parage de la plaie de la jambe et de la cuisse qui étaient déchiquetées  
 l'exploration chirurgicale retrouve une section totale des muscles de la loge antero laterale et  
 laterale de la jambe  
 réparation des sections musculaires au vicryl 2/0 par des points en croix  
 lambeau d'avancement pour couverture cutanée

parage de la plaie de la cuisse sans éfraction de l'aponevrose  
 FPPP

pansement

### SOINS POST-OPERATOIRES :

ATG ATB HBPM  
 SL 1j sur 2  
 ablation des fils à J18

**SIGNATURE :**

Hôpital Universitaire International Cheikh Khalifa  
 P. A. S. S. A.  
 Traumatologie  
 1444204



CASABLANCA, le 11/06/2023

PATIENT : DIANI MOHAMED

EXAMEN(S) REALISE(S) : **Angio-scanner trois régions**

IPP : **H0123017707**

DATE NAISSANCE : **25/04/1961**

NUMERO DOSSIER : **2300699615**

**Technique:** Acquisition spiralee, après injection de produit de contraste en bolus, avec reconstructions appropriée.

**Résultats :**

**\* Aorte:**

- L'aorte abdominale est perméable et de calibre normal dans ses segments sus rénal et sous rénal, sans sténose ni ectasie.
- Le tronc coeliaque et ses branches de même que l'artère mésentérique supérieure et les artères rénales sont perméables, sans anomalie pariétale ou endoluminale mise en évidence.

**\* Membres inférieurs**

**A droite :**

- les artères iliaque primitive, interne, externe et artère fémorale commune sont perméables sans sténose.
- L'artère fémoro superficielle est perméable sans sténose.
- Aspect perméable de l'artère fémorale profonde.
- Aspect perméable de l'artère poplitée.
- Les artères tibiale antérieure, tibiale postérieure et péronière sont perméables sans sténose.
- Aspect perméable des artères pédieuses.

**A gauche:**

- les artères iliaque primitive, interne, externe et artères fémorale commune sont perméables sans sténose.
- Infiltration athéromateuse de l'artère fémorale superficielle qui est perméable avec présence d'une occlusion au niveau de la jonction du segment F2-F3 étendue sur 56 mm avec présence d'une circulation collatérale de suppléance aux dépens de l'artère fémorale profonde
- Aspect perméable de l'artère poplitée.
- Les artères tibiale antérieure, tibiale postérieure et péronière sont perméables sans sténose.
- Aspect perméable des artères pédieuses.

**CONCLUSION**

**Aspect angioscanner sans anomalie notable.**

En vous remerciant de votre confiance

Signé : **Dr LAFHEL Sarah**



CASABLANCA, le 11/06/2023

PATIENT : DIANI MOHAMED

EXAMEN(S) REALISE(S) : **RX Jambe F+P**

IPP : **H0123017707**

DATE NAISSANCE : **25/04/1961**

NUMERO DOSSIER : **2300699615**

### **Rx DE LA JAMBE F/P**

- Minéralisation osseuse normale.
- Absence de lésion osseuse focale décelable.
- Aspect hétérogène des parties molles du versant externe du tiers supérieur de la jambe avec perte de substance.

En vous remerciant de votre confiance

Signé : **Dr LAFHEL Sarah**







HÔPITAL UNIVERSITAIRE  
INTERNATIONAL CHEIKH KHALIFA  
SOINS FORMATION RECHERCHE

المستشفى الجامعي  
الدولي الشيخ خليفة  
علاج تكوين بحث



CASABLANCA, le 11/06/2023

PATIENT : DIANI MOHAMED

EXAMEN(S) REALISE(S) : **RX CUISSE P**

IPP : **H0123017707**

DATE NAISSANCE : **25/04/1961**

NUMERO DOSSIER : **2300699615**

Absence de lésion osseuse.

Absence d'anomalie des parties molles

En vous remerciant de votre confiance

Signé : **Dr LAFHEL Sarah**

Hôpital Cheikh Khalifa Ibn Zaid

Sise Hôpital Cheikh Khalifa Ibn Zaid, Boulevard du complexe administratif, Hay El Hassani,  
BP 82403 Casa Oum Rabii, Casablanca, Maroc

Tél./Fax : +212 5 29 00 44 77

www.hck.fckm.ma



Fondation  
Cheikh Khalifa Ibn Zaid  
ROYAUME DU MAROC



HÔPITAL UNIVERSITAIRE  
INTERNATIONAL CHEIKH KHALIFA  
SOINS FORMATION RECHERCHE

المستشفى الجامعي  
الدولي الشيخ خليفة  
علاج تكوين بحث



CASABLANCA, le 11/06/2023

PATIENT : **DIANI MOHAMED**  
EXAMEN(S) REALISE(S) : **RX Genou F+P**  
IPP : **H0123017707**  
DATE NAISSANCE : **25/04/1961**  
NUMERO DOSSIER : **2300699615**

Absence de lésion osseuse radiologiquement évidente au niveau du squelette du genou.

L'interligne fémoro-tibiale est respectée.

La texture osseuse est radiologiquement normale.

Perte de substance des parties molles du versant externe.

En vous remerciant de votre confiance

Signé : **Dr LAFHEL Sarah**

Hôpital Cheikh Khalifa Ibn Zaid

Sise Hôpital Cheikh Khalifa Ibn Zaid, Boulevard du complexe administratif, Hay El Hassani,  
BP 82403 Casa Oum Rabii, Casablanca, Maroc

Tél./Fax : +212 5 29 00 44 77

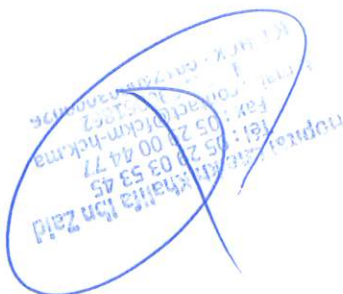
www.hck.fckm.ma



Fondation  
Cheikh Khalifa Ibn Zaid  
ROYAUME DU MAROC



Date		Prestation	Cotation	PU	Montant
11/06/2023	Laboratc	NFS - Numération formule sanguine + plaq	B 80	1,20	96,00
11/06/2023	Laboratc	Recherche des agglutinines irrégulières	B 40	1,20	48,00
11/06/2023	Laboratc	Groupeage ABo Rhesus	B 60	1,20	72,00
11/06/2023	Laboratc	Taux de Prothrombine (TP) +INR	B 40	1,20	48,00
11/06/2023	Laboratc	Temps de céphaline active	B 40	1,20	48,00
11/06/2023	Laboratc	Urée	B 30	1,20	36,00
11/06/2023	Laboratc	Ionogramme (NA K CL RA PT CA)	B 160	1,20	192,00
11/06/2023	Laboratc	Protéine C réactive - CRP	B 100	1,20	120,00
11/06/2023	Laboratc	Créatinine sanguine	B 30	1,20	36,00
12/06/2023	Laboratc	Groupeage ABo Rhesus	B 60	1,20	72,00
				<b>Sous Total</b>	<b>768,00</b>
				<b>Total</b>	<b>768,00</b>



ROYAUME DU MAROC  
CARTE NATIONALE D'IDENTITE



المملكة المغربية  
البطاقة الوطنية للتعريف



MOHAMED

DIANI

Né le

25.04.1961

مزداد بتاريخ

ب. المعاريف الدار البيضاء آتفا

à MAARIF CASABLANCA ANFA

المختبر العام للأمن الوطني

عبد اللطيف حموشي



0401 815643

N° B421347 رقم

صالحة إلى غاية 28.03.2031 Valable jusqu'au



