

Devis N°		0000089/23		C. Débiteur	
A. Identification				Organisme : MUPRAS	
N° Dossier :		N° Identifiant :		N° d'affiliation :	
Nom & Prénom : LAABIBATE ABDELKADER				N° dimmatriculation :	
C.I.N : B10271				Traitement :	
Adresse :				D. Période	
B. Adhérent					
Nom prénom :					
Lien avec l'assuré :					
Qte	Prestations	Prix U.	L.C.	Coef	Mt Total
MEDICAL					
1	DILATATION AVEC STENT ACTIF	49 000,00			49 000,00
1	CORONAROGRAPHIE	6 000,00			6 000,00
TOTAL RUBRIQUE :					55 000,00
ACTES EXTERNES					
1	HPC LABO	900,00			900,00
TOTAL RUBRIQUE :					900,00
PARTIE HONORAIRES ET ACTES EXTERNES :					900,00
TOTAL GENERAL					55 900,00

Arrêté le présent Devis à la somme de :
CINQUANTE-CINQ MILLE NEUF CENTS DIRHAMS

Cachet et Signature

CASABLANCA AIN BORJA
25, Boulevard Ifni Ain Borja
CASABLANCA
Fax: 05 22 41 11 12



AKDITAL

Clinique Ain Borja Casablanca
مصحة عين برجة الدار البيضاء

Casablanca, le 25/07/2023....

Pli confidentiel

N^R Laabibate Abdelkader

Age: 75 ans

tabagique

SCA ST \oplus en antérieur

Coro: sténose significative TC distal
sténose sévère iVA proximale et moyenne
sténose sévère Cx

→ indication d'une angioplastie
de l'iVA par un stent actif
dans un premier temps.

Dr. BENNANI Mohamed
Cardiologue Interventionnel
Rythmologue
05 22 49 14 14



AKDITAL

Clinique Ain Borja Casablanca
مصحة عين برجة الدار البيضاء

Casablanca, le 25/07/2023

Pi confidentiel

N° Labibate Abdelkader

Age: 75 ans

tabagique

SCA ST ⊕ An antérieur

→ coronarographie

Dr. BENNANI H.
Cardiologue Interventeur
Rythmologue
Tél : 05 22 41 63 63



AKDITAL

Clinique Ain Borja Casablanca
مصحة عين برجة الدار البيضاء

CORONAROGRAPHIE
25.07.2023

Monsieur LAABIBATE ABDELKADER, né le 01/01/1947

CLINIQUE

Indication : STEMI antérieur.

TECHNIQUE

Voie d'abord: Artère radiale droite - 6 French

Produit de contraste utilisé: Ultravist : 30 mL

CORONAROGRAPHIE

Réseau coronaire gauche :

TCG: De bon calibre, présente une sténose significative (55%) du segment distal

IVA: De moyen calibre, contourne la pointe, calcifiée avec une distalité grêle et infiltrée, présente une sténose très serrée longue du segment proximal et moyen, le diamètre de référence est de 2.5mm. Les artères diagonales sont grêles libres de sténose.

Circonflexe: De moyen calibre présente une sténose serrée du segment proximal, le diamètre de référence est de 2.5mm, avec une sténose serrée du segment distal avec une distalité grêle. Les artères marginales sont libres de sténose.

Réseau coronaire droit :

Dominant; athéromateuse sans sténose significative. Sténose serrée très distale de l'IVP avec un lit d'aval grêle.

CONCLUSION

Sténose significative du tronc commun distal.

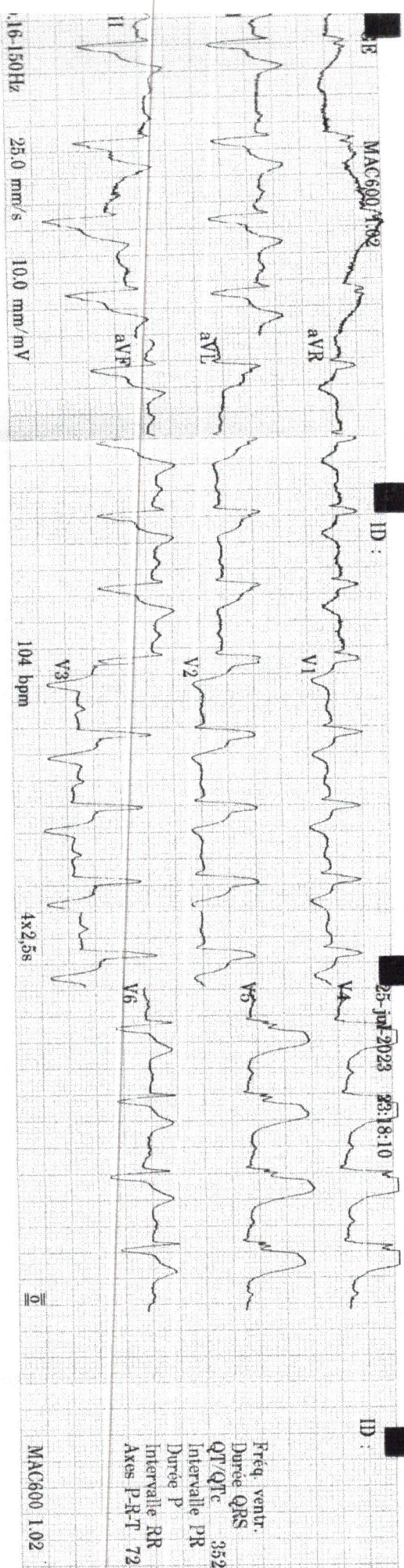
Sténose serrée calcifiée longue de l'artère interventriculaire antérieure proximale et moyenne, responsable du SCA.

Sténose serrée de l'artère circonflexe proximale.

Indication à une angioplastie en urgence de l'IVA dans un premier temps.

Disctuer la revascularisation des autres lésions dans un second temps.

Dr. BENYANI Mohamed
Cardiologue Interventeur
Hypertension
05 22 24 66 24



MAC600 1.02

CARTE MANUSCRITE

MOHAMMED

LAABIBATE

N° 16

23.02.1998

27.06.2026

SID BERNOUSSE

Validé jusqu'au

المعبر العام للبحر الوطني

صاحبة الى غاية

عبد الله حويدي

BB173065

MR

ROYAUME DU MAROC

CARTE NATIONALE D'IDENTITE

المملكة المغربية

الطاقة الوطنية للترخيص

عبد الكادر

ABDELKADER

LAABIBATE

1947

MIERS SULTAN DERB

SOLTANE AL FIDA

المعبر العام للبحر الوطني

صاحبه الى غاية

عبد الله حويدي

BB10271

Validé jusqu'au 20.12.2032

CAN 794454

CARTE DE RETRAITE

LAABIBATE

ABDELKADER

Matricule: 0009740

