

CLINIQUE JERRADA OASIS

DEVIS N° 0000053/23

171644

CASABLANCA Le : 12-08-2023

Identification

Nom & Prénom : MAJBAR MOHAMED

C.I.N. : BE70606

Organisme : MUPRAS

Diagnostic :

Médecin traitant :

Intervention	Prestations	Observation	Qté	Prix U.	L.C.	Coef.	Total
CORONAROGRAPHIE			1	6000			6 000,00
DILATATION AVEC STENT ACTIF			1	49000			49 000,00
Sous Total							55 000,00
TOTAL PARTIE CLINIQUE							55 000,00
TOTAL GENERAL							55 000,00

Arrêté le présent devis à la somme de: CINQUANTE-CINQ MILLE DIRHAMS

NB:

⊙ Clinique JERRADA OASIS
Ave. Abderrahim Bouabid
Casablanca
Tél : 05 22 23 81 81
Fax : 05 22 23 81 82



AKDITAL

Clinique Jerrada Oasis
مصحة جريدة الوازيس

Casablanca, le 11/08/2021

Dr. MAGHREB
BOHANNEN

INM en face

a' H3

- Cardiomyopathie
+ Angiopathie per

de CTV IVA

+ + l'hyperaspersion



ROYAUME DU MAROC
CARTE NATIONALE D'IDENTITE

المملكة المغربية
البطاقة الوطنية للتعريف

MOHAMED
MAJBAR

Né le 20.05.1966
SIDI BELYOUT CASABLANCA ANEA

Valable jusqu'au 25.02.2029

المدير العام للمؤن الوطني
عبد اللطيف حموشي

محمّد
مجر
مرحاض بلاريح
ب سمي بلويوط الدار البيضاء آنا
صالحة الى غاية

BE70606

MT



N° BE70606 رقم Valable jusqu'au 25.02.2029 صالحة الى غاية

Fils de ABDERRAHMANE
et de LATIFA bent MOHAMED

ابن عبد الرحمن
و لطيفة بنت محمد

العنوان 5 زقة ابن الشيخ القيرواني طابق 4 شقة 9 الدار البيضاء

Adresse 5 RUE IBN CHEIKH KAIRAOUANI ETG 4 APPT 9 CASABLANCA

N° état civil 710 A/1966 رقم الحالة المدنية Sexe M الجنس



Dr. Mubbar Mahmud
le 11.08.2023

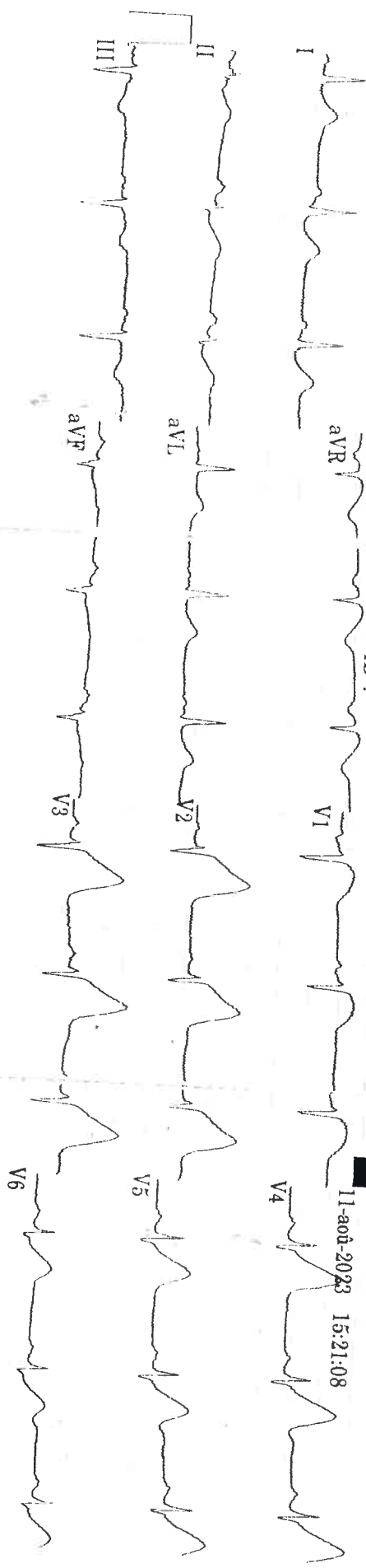
GE

MAC600 1.02

ID :

11-aou-2023

15:21:08



0.16-156Hz

25.0 mm/s

10.0 mm/mV

50Hz

69 bpm

4x2,5s

III



AKDITAL

Clinique Jerrada Oasis
مصحة جرادة الوايس

CORONAROGRAPHIE

11/08/2023

Monsieur MAJBAR MOHAMED

Contexte Clinique : IDM antérieur H3.

Médecin traitant: Dr BENNOUNA H.

TECHNIQUE

Voie d'abord: Artère radiale droite - 5 French

Produit de contraste utilisé: Ultraviste : 70mL

CORONAROGRAPHIE

Réseau coronaire gauche :

Tronc commun: de longueur normale sans sténose

IVA: L'artère interventriculaire antérieure de bon calibre, occlusion thrombotique de l'IVA moyenne avec lit d'aval de bon calibre.

Circonflexe: de bon calibre, sans sténose.

Réseau coronaire droit :

De bon calibre, sans sténoses.

CONCLUSION

Occlusion thrombotique de l'IVA moyenne responsable de l'infarctus.

Dr ALLOUCH M

الدكتور مصطفى
Dr. Mohamed ALLOUCH
Cardiologue Interventionnel
Tél: 05 22 38 11 77 - Gsm: 06 60 71 29 01



AKDITAL

Clinique Jerrada Oasis
مصحة جرادة الوايس

ANGIOPLASTIE CORONAIRE

11/08/2023

Monsieur MAJBAR MOHAMED

Contexte Clinique : IDM antérieur H3.

Médecin traitant: Dr BENNOUNA H.

TECHNIQUE

Voie d'abord: Artère radiale droite - 6 French.

Produit de contraste utilisé: Ultraviste : 70mL

Matériel utilisé:

- SION BLEU 0.014.
- ORSIRO 3.5X35mm.

ANGIOPLASTIE CORONAIRE

Après intubation sélective de l'ostium du tronc commun gauche et franchissement de l'occlusion de l'IVA moyenne par un guide .014 qu'on a positionné en distalité. On procède, après thrombo-aspiration à un stenting par un stent actif ORSIRO 3.5x38mm inflaté à 16 ATM sur l'IVA moyenne. Le contrôle angiographique retrouve un bon résultat avec flux TIMI3 en distalité sans dissection ni sténose.

CONCLUSION

Succès primaire d'angioplastie de l'IVA moyenne avec mise en place d'un stent actif.

Dr ALLOUCH M

Dr. Maro
Cardiologue Interventionnel
Tél: 05 22 23 81 81