

174470



174470

Le 14 septembre 2023

HOPITAL INTERNATIONAL MOHAMMED VI
ROUTE P 3011 BOUSKOURA
CASABLANCA
MAROC

Objet : PRISE EN CHARGE PARTIELLE
Identifiant adhérent : 0001367_1952-12-24_ABDENBI
N/REF : 20232570024024
Adhérent : DBALI ABDENBI

Madame, Monsieur,

Nous vous informons que nous prenons en charge les frais de soins de ABDENBI DBALI.

Nous vous prions de noter que le restant à charge à régler directement par l'adhérent et que cette prise en charge est valable à concurrence de :

- Part Mutuelle : 11675.00 MAD
- Restant à charge adhérent : 1425.00 MAD

Validité de prise en charge : du 14-09-2023 au 14-12-2023.

Pour le règlement de votre facture, nous vous prions de bien vouloir l'adresser jointe au double de la présente à la MUPRAS :

Centre d'affaire Allal Benabdellah. 49, Angle Rue Allal Benabdellah et Rue Mohammed Fakir 6ème Etage. Casablanca.

Nous vous remercions d'avance pour l'aide et l'assistance que vous apporterez à ABDENBI DBALI.


Veuillez agréer, Messieurs, l'assurance de nos sincères salutations.

 Directeur MUPRAS

CONDITIONS ET MODALITÉS :

Le règlement des factures relatives aux prises en charge est soumis aux conditions suivantes :

- La facture doit être nominative et conforme aux informations indiquées sur la prise en charge.
- Toute facture doit être accompagnée :
 - ✓ D'une copie de la présente prise en charge,
 - ✓ Des notes d'honoraires des praticiens,
 - ✓ Du compte rendu et des justificatifs des actes pratiqués,
 - ✓ Du détail de la pharmacie, radiologie et biologie (sous pli fermé).
- Toute facture doit être obligatoirement signée par notre adhérent.
- Toute facture doit comporter l'IF, l'ICE et le RIB (24 chiffres) du prestataire.



oh
ms

D E V I S

N° : 2300264877

20/09/2023

Nom patient : DBALI ABDENEBI

Prise en charge : MUPRAS

| | Nombre | Lettre Clé | Prix Unitaire | Montant |
|--|--------|------------|---------------|------------------|
| <i>PRESTATIONS INTERNES</i> | | | | |
| BILAN BIOLOGIQUE | 1.45 | B 360 | 360.00 | 522.00 |
| POC: Nephrectomie / nephro-ureterectomie elargie pour tumeur | 1.10 | B1090 | 1 090.00 | 1 199.00 |
| Journee d'hospitalisation de medecine | 4.00 | | 550.00 | 2 200.00 |
| BLOC OP | 150.00 | | 25.00 | 3 750.00 |
| PHARMACIE | 150.00 | | 15.00 | 2 250.00 |
| Surveillance en reanimation | 1.00 | | 1 250.00 | 1 250.00 |
| CHIRURGIE | 150.00 | | 25.00 | 3 750.00 |
| Pose de catheter arteriel | 1.00 | | 2 200.00 | 2 200.00 |
| ANESTHESIE | 90.00 | | 25.00 | 2 250.00 |
| Journee d'hospitalisation en reanimation | 1.00 | | 1 800.00 | 1 800.00 |
| | | | Sous-Total | 21 171.00 |
| PHARMACIE (médicaments) | 1.00 | | 689.86 | 689.86 |
| PHARMACIE (en sus) | 1.00 | | 4 094.30 | 4 094.30 |
| | | | Sous-Total | 4 784.16 |
| Total Frais Clinique | | | | 25 955.16 |

Arrêtée le présent devis à la somme de :

VINGT-CINQ MILLE NEUF CENT CINQUANTE-CINQ DIRHAMS SEIZE CENTIMES

Total

25 955.16

NB: Les informations figurant sur ce devis, notamment les informations relatives au coût des prestations, sont fournies uniquement à titre indicatif et ne prennent pas en compte l'évolution de votre état de santé ni des prestations supplémentaires non prévues dont vous pourrez avoir besoin. Vous devrez donc envisager la possibilité de constater un écart entre votre facture finale et le présent devis.

Nous nous engageons toutefois à vous fournir la meilleure estimation possible en fonction des données communiquées par vous-même ou votre médecin responsable.

Notre service de facturation est à votre disposition pour toute information complémentaire.

ANNEXE PHARMACIE

| | | |
|-------------------------------------|--------------------------|-------------------|
| Nom patient : DBALI ABDENEBI | N° Facture 40 450 | 2300264877 |
|-------------------------------------|--------------------------|-------------------|

| Produit | Quantité | Prix Unitair | Montant |
|--|-----------------|---------------------|----------------|
| ACUPAN 20 MG SOLUTION IN 20MG INJECTA (0 | 11 | 6.34 | 69.74 |
| MAXICLAV 1G/200 MG PO 1G/200 POUDRE (0 | 1 | 24.90 | 24.90 |
| MIDAZOLAM AGUETTANT 5 MG 5MG INJECTA (10 | 1 | 7.87 | 7.87 |
| MORPHINE SOTHEMA 10MG INJECTA (10) | 1 | 4.58 | 4.58 |
| NOVEX 4000 UI ANTIXA/ INJECTA (02) | 5 | 41.25 | 206.25 |
| OMEPRAZOLE NORMON 40 MG 40MG INJECTA (0 | 6 | 29.90 | 179.40 |
| PARACETAMOL NORMON 10 INJECTA (50) | 14 | 14.08 | 197.12 |
| Sous-Total médicaments | | | 689.86 |
| Total pharmacie | | | 689.86 |



ANNEXE PHARMACIE

| | | | | |
|---|-----------------|--------------|----------|------------|
| Nom patient : DBALI ABDENEBI | | N° Facture | 40 450 | 2300264877 |
| Produit | Quantité | Prix Unitair | Montant | |
| CHLORURE DE SODIUM 0,3000ML INJECTA (01 | 1 | 128.40 | 128.40 | |
| Sous-Total médicaments | | | 128.40 | |
| CLIP CELIO VERT ENDO PLUS | 5 | 299.00 | 1 495.00 | |
| CLIP MAUVE | 4 | 234.00 | 936.00 | |
| ENDOBAG SAC EXTRACTION VERT | 1 | 610.90 | 610.90 | |
| SET DE PRESSION P. CABLE INTERFACE A 1 | 1 | 924.00 | 924.00 | |
| Sous-Total consommable médical | | | 3 965.90 | |
| | Total pharmacie | | 4 094.30 | |

090063728
FBI
International Information
PRINCE EN CHARGE
1990



COMPTE RENDU D'HOSPITALISATION

| IDENTIFICATION DU PATIENT | INFORMATIONS SUR LE SÉJOUR |
|----------------------------|--|
| Nom : DBALI | Médecin Traitant : PR BENSGHIR MUSTAPHA |
| Prénom : ABDENEBI | Service d'Hospitalisation : |
| Age : 70 ans | IPP du Patient : 230826120052Y. |
| Sexe : | NDA Séjour : |
| DATE D ENTREE : 20/09/2023 | DATE DE SORTIE : 21/09/2023 |

Age: 70 ans

ATCD:

HTA

Diabete

cholecystectomie

prostatectomie

hydronephrose droite sur calcul il y a un mois

Histoire de la maladie:

l'histoire de la maladie remonte à 24 heure ou le patient au decours d'un exercice physique a installé une douleur du flanc gauche associé a une hématurie d'installation brutale depuis 15 jours; ce qui a motivé sa consultation sans notion d'amaigrissement ou d'anorexie

l'examen clinique trouve un abdomen souple sans défense ni contracture
pas de contact lombaire; aires ganglionnaires libres
pas de signes neurologiques, le reste de l'examen clinique est sans particularités

Uro scanner : rein gauche augmenté de taille avec la présence d'une masse tissulaire suspecte de malignité polaire gauche supérieur de contours mal limités, renfermant de la nécrose qui se rehausse de façon hétérogène, avec dilatation des cavités PC et infiltration de la graisse péri rénale.
foie sans anomalies, pas d'épanchement péritonéal, pas d'ADP profonde.

bilan biologique : Hb 14.4, G, PQ: 181 000, creat 16.5, urée 0.43, iono correct (pas de calcémie), CRP 12.3





la patient a subi aujourd'hui ce jour une néphrectomie sous coelioscopie, le per opératoire s'était déroulé sans incidents avec une hémodynamique et respiratoire stables
puis le patient est transféré en réanimation pour complément de prise en charge .

la prise en charge en réanimation a consisté en :

Monitoring

Analgésie

Réhydratation

Antibiothérapie

Anticoagulation

Examen clinique à l'admission :

- Patient conscient , GSc à 15/15ème
- Apyréretique
- Extubé à H1 post-opératoire , après réveil complet , sans incidents , stabilisé sous MHC à 6L/mins
- stable sur le plan hémodynamique et respiratoire .
- Abdomen souple , pas de défense de contracture
- Diurèse conservée pas d'hématurie . drain non productif
- Reste de l'examen somatique sans particularités .

le bilan post opératoire montre une Hb: 11,8 ; PQ: 156 000; Na: 140 ; kaliémie: 3,4

les suites opératoire étaient simples

la patient est transféré au service pour complément de prise en charge

www.him6.ma
Président: Dr. H. Haddad
Vice-président: Dr. M. Haddad
Secrétaire: Dr. M. Haddad
11/03/2016 11:53:11



COMPTE RENDU OPÉRATOIRE

| IDENTIFICATION DU PATIENT | INFORMATIONS SUR LE SÉJOUR |
|----------------------------------|------------------------------------|
| Nom : DBALI | Médecin Traitant : PR HOURY YOUNES |
| Prénom : ABDENEBI | Service d'Hospitalisation : TC1 |
| Age : 70 ans | IPP du Patient : 230826120052Y. |
| Sexe : M | NDA Séjour : |
| Date d'Intervention : 20/09/2023 | |

INTERVENANTS :

PR HOURY YOUNES

PR KANTRI AZIZA

INTERVENTIONS EFFECTUÉE :

Néphrectomie gauche sous coelioscopie

MODE D'ANESTHÉSIE :

AG₂

COMPTE RENDU OPÉRATOIRE :

Patient âgé de 70 ans

Indication : tumeur rénale gauche polaire supérieure gauche et médio-rénale

Patient mis sous AG et sondage vésical

Patient en décubitus latéral droit et exposition du flanc gauche

Introduction de 4 trocars de coelioscopie

Insufflation d'aire

Décollement colique gauche

Mise en évidence d'une tumeur rénale polaire supérieure et médio-rénale gauche.

Libération des 2 pôles inférieurs et supérieurs de la loge rénale

Libération de la face postérieure de la loge rénale.

Ligature du pédicule rénal gauche par pinces vasculaires

Ligature de l'uretère

Contrôle de l'hémostase



HÔPITAL UNIVERSITAIRE
INTERNATIONAL MOHAMMED VI

المستشفى الجامعي
الدولي محمد السادس



Extraction de la pièce de néphrectomie

Mise en place d'un drain de Redon charrière 16

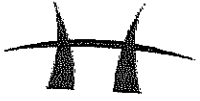Fermeture des points d'introduction des trocars

Fermeture plan par plan

Pansement

SIGNATURE :

Hôpital Universitaire International Mohammed VI
Pr. Assistant HOUARI TOUNES
Urologie
20/04/2015



Rapport Médical d'Hospitalisation

Nom et prénom: DBALI ABDENEBI

Date de naissance: 24/12/1952

CIN: BH207473

Sexe: F ☐ M ☐

Adresse: LOT FARAH NR 21 ETAGE
02 DEROUA BERRCHID

Établissement:

Date d'entrée 21/09/2023

Date de sortie 25/09/2023

Type D'admission:

☐ Hospitalisation programmée

Médicale ☐

Chirurgicale ☐

Hôpital de jour ☐

☐ Urgence ☐

Service(s) d'hospitalisation:

Nombre de jours

Médecine ☐ DE : DS:

Chirurgie: ☐ DE : DS:

Réanimation ☐ DE : DS:

Chambre stérile ☐ DE: DS:

Organismes Gestionnaires: PAYANT

Motif d'hospitalisation:

Colique néphrétique+Hématurie

Antécédents et facteurs de risque:

Prostatectomie en 2021

HTA sous Amlor

Cholécystectomie en 2019

Conclusion de l'examen clinique:

Patient admis pour hématurie macroscopique et colique néphrétique gauche



Résultats des bilans et examens complémentaires:

- Biologie: Hb=13,9 g/dL;GB=6000 e/mm³;Pq=199000 e/mm³;Créatinine=11,9 mg/L;Urée=0,43 g/L
- Uro-Scanner: rein gauche augmenté de taille avec présence d'une masse tissulaire suspecte de malignité polaire supérieure gauche de contours mal limités, renfermant de la nécrose ,qui se réhausse de façon hétérogène , avec dilatation des cavités PC et infiltration de la graisse péri-rénale. Pas d'épanchement péritonéal et absence d'ADP profondes.

Diagnostic:

Tumeur rénale gauche

Évolution:

Patient admis en réanimation à J0
Admission en hospitalisation chirurgicale à J1
Patient sondé et présente une bonne diurèse
Drain de Redon a rapporté 200 cc de sang
Patient stable sur le plan hémodynamique et respiratoire
Sortant ce jour sous couverture antibiotique et antalgique
Traitement anticoagulant à continuer en ambulatoire
Ablation de la sonde vésicale et du drain de Redon
Patient sortant ce jour
A revoir dans une semaine pour contrôle

En cas d'intervention chirurgicale:

Date de l'intervention:20/09/2023


☐ Libellé et nature de l'acte: **Néphrectomie sous coelioscopie**

Traitement de sortie:

- 1)Ofiken 200 mg
1cp x2/j pdt 10 j
- 2)Cedol 1g
1cp x3/j si douleurs
- 3)Lovenox 0,4
1 inj /j en sous cutané pdt7 j

Date: 25/09/2023

Signature : PR HOURY YOUNES



090063728