

DOCTEUR ABDILLAH HALIMI
HEPATO-GASTRO-ENTEROLOGUE
ENDOSCOPIE DIGESTIVE-ECHOGRAPHIE

Laureat de l'Université de Montpellier
Diplômé Universitaire en échographie clinique
Diplômé Universitaire en proctologie
Ancien attaché au CHU de Montpellier et des hôpitaux de France
Membre des Sociétés Nationale Française de colo-proctologie et de gastro-entérologie

143788

cop. pcc

Casablanca le, 31/12/2022

Mme SEMHI Khadija

ECHOGRAPHIE ABDOMINALE

Opérateur Dr A. Halimi
Mindray Dp8500
Lieu Cabinet

Clinique

Référence: 221210292
Douleurs abdominales.

Examen

Foie homogène, de dimensions normales, son échostructure est modérément hyperéchogène avec absorption des faisceaux en profondeur compatible avec une stéatose diffuse modérée. Vaisseaux hépatiques libres. Vésicule biliaire présente une paroi fine et contient plusieurs images hyperéchogènes avec cône d'ombre postérieur. Voie biliaire principale de calibre normal (6 mm). Voies biliaires intra et extrahépatiques non dilatées. Pancréas mal examiné en raison d'interpositions digestives. Rate homogène, de volume normal. Reins de taille et d'échostructure normales avec bonne différenciation corticosinusale, sans dilatation des cavités pyélocalicielles.

Conclusion

Vésicule biliaire multilithiasique non compliquée.
Stéatose hépatique.

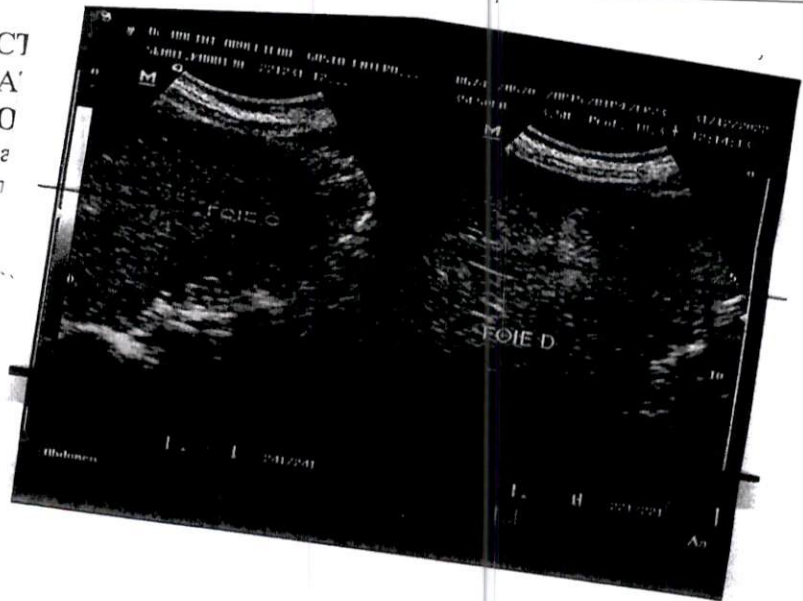


Docteur Abdillah Halimi
Hépatogastroentérologue
Angle Place de la Préfecture & Bd 10 Mars
2^e Etage Sidi Othmane - Casablanca
INP : 091071340 Tél : 05 22 57 53 31

DOCT
HEPA
ENDOSCO

L2
Diplom
D

Ancien attaché
Membre des Sociétés Nat



Mme SEMHI Khadija

Mindray Dp8500
Lieu Cabinet

Clinique

Référence: 221210292
Douleurs abdominales.

Examen

Foie homogène, de dimensions normales, son échostructure est modérément hyperéchogène avec absorption des faisceaux en profondeur compatible avec une stéatose diffuse modérée.
Vaisseaux hépatiques libres.
Vésicule biliaire présente une paroi fine et contient plusieurs images hyperéchogènes avec cône d'ombre postérieur.
Voie biliaire principale de calibre normal (6 mm).
Voies biliaires intra et extrahépatiques non dilatées.
Pancréas mal examiné en raison d'interpositions digestives.
Rate homogène, de volume normal.
Reins de taille et d'échostructure normales avec bonne différenciation corticosinusale, sans dilatation des cavités pyélocalicielles.

Conclusion

Vésicule biliaire multilithiasique non compliquée.
Stéatose hépatique.



Docteur Abdellah HALIMI
Hépatogastroentérologue
Angle Place de la Préfecture & Bd 10 Mars
2^e Etage Sidi Othmane - Casablanca
Tél : 05 22 57 53 31
N°P : 091071340