

186244

CASABLANCA, Le 12 décembre 2023

CL BADR
35 RUE AL ALOUSSI
CASA, 20000
MAROC

Objet : PRISE EN CHARGE TOTALE
Identifiant adhérent : 011399_1967-12-11_ABDELMAJID
N/REF : 20233460025766
Adhérent : LAAQIRA ABDELMAJID

Handwritten signature
Clinique BADR
35 Rue AL ALOUSSI
Casablanca
Tél.: 05 22 49 28 00

Madame, Monsieur,

Nous vous informons que nous prenons en charge les frais de soins de ABDELMAJID LAAQIRA.
Nous vous prions de noter que cette prise en charge est valable à concurrence du montant total de* **8200.00 MAD**

Validité de prise en charge : du 12-12-2023 au 12-03-2024.

Pour le règlement de votre facture, nous vous prions de bien vouloir l'adresser jointe au double de la présente à la MUPRAS :

Center d'affaire Allal Benabdellah. 49, Angle Rue Allal Benabdellah et Rue Mohammed Fakir 6ème Etage. Casablanca.

Nous vous remercions d'avance pour l'aide et l'assistance que vous apporterez à ABDELMAJID LAAQIRA.

Veillez agréer, Messieurs, l'assurance de nos sincères salutations.

CONDITIONS ET MODALITÉS :

Le règlement des factures relatives aux prises en charge est soumis aux conditions suivantes :

- La facture doit être nominative et conforme aux informations indiquées sur la prise en charge.
- Toute facture doit être accompagnée :
 - ✓ D'une copie de la présente prise en charge,
 - ✓ Des notes d'honoraires des praticiens,
 - ✓ Du compte rendu et des justificatifs des actes pratiqués,
 - ✓ Du détail de la pharmacie, radiologie et biologie (sous pli fermé).
- Toute facture doit être obligatoirement signée par notre adhérent.
- Toute facture doit comporter l'IF, l'ICE et le RIB (24 chiffres) du prestataire.

* Pour information, la part adhérent : **1222.36 MAD**

Directeur MUPRAS



D E V I S

Date 11/12/2023
 N° :2312111239470U

Nom patient : **LAAQIRA ABDELMAJID**

Prise en charge : **MUPRAS**

Traitements **VOIR FINAL**

PRESTATIONS		Nombre	Lettre clé	Prix Unitaire	Montant
CHAMBRE DOUBLE		5	CH	400,00	2 000,00
SALLE OPERATION		1	BRONCHOSCOPI	2 000,00	2 000,00
ECG		1		200,00	200,00
Sous-Total					4 200,00
HONORAIRES		Nombre	Lettre clé	Prix Unitaire	Montant
LABO LABIOMED (labo)		1		635,00	635,00
Dr. M.A.R DRS. EL AOUACHI/BENNANI (anest		5	V2	200,00	1 000,00
ECHOGRAPHIE (citm)		1	ABDO PELV.	600,00	600,00
SCANNER (citm)		1	TAP	3 000,00	3 000,00
Dr. IBRAHIMI (pneumologie)		4	V2	200,00	800,00
RADIO (citm)		1	THORAX	200,00	200,00
Sous-Total					6 235,00
MEDICAMENTS		Nombre	Lettre clé	Prix Unitaire	Montant
PHARMACIE		1		1 756,09	1 756,09
Sous-Total					1 756,09

Arrêté le présent devis à la somme de :

DOUZE MILLE CENT QUATRE-VINGT-ONZE DIRHAMS NEUF CENTIMES

Total devis

12 191,09


 35, Rue EL ALLOUSSI, Bourgogne - Casablanca
 Tél.: 05 22 49 28 00

COMPTE RENDU D'HOSPITALISATION

- Monsieur **LAAQIRA ABDELMAJID**, né le 11/12/1967, hospitalisé en chambre le 10/12/2023 pour prise en charge d'un syndrome fébrile avec myalgie suite à un séjour en Afrique avec diarrhée.
- Patient admis avec une goutte d'épaisse négative, conscient, 15/5, sans déficit, stable sur le plan hémodynamique et respiratoire.
- Consultation DR. CHAKIB.
- Un bilan biologique fait montrant des globules blancs à 10 200, avec une CRP à 31, fonction rénale normale, ECBU négatif.
 - ✓ Une radiographie pulmonaire faite est revenue normale
 - ✓ Un scanner thoracique montrant : une opacité pulmonaire du segment postéro-interne du lobe inférieur gauche, reste isolée sans autre anomalie pleuro-parenchymateuse ou médiastinale décelée ce jour. Cet aspect dans un contexte fébrile avec importante hyperleucocytose peut évoquer éventuellement une pathologie infectieuse atypique, à confronter à un bilan biologique détaillé, sans éliminer une pathologie lésionnelle agressive d'où l'intérêt d'une confrontation histologique (bronchoscopie, biopsie sous scan complémentaire si nécessaire).
 - ✓ Une échographie abdomino pelvienne, Foie de taille normale, stéatosique, à confronter au bilan biologique. Rate de taille normale, homogène. Rein gauche : siège d'une grande formation kystique moyenne à développement exorénale mesurant 11 x 7cm, de contenu purement liquidien (kyste rénal Bosniak 1 ?), dans le contexte fébrile il est souhaitable de compléter par un Uro scanner avec injection afin d'éliminer un kyste inhomogène ?, le reste du parenchyme est d'échostructure normale, avec des cavités fines et libres.
 - ✓ Un scanner abdomino pelvien montrant : Rein gauche est siège volumineux kyste cortical moyen à développement surtout exorénal mesurant 106 x 67mm, sans aucuns signes d'agressivité à la TDM de ce jour : kyste d'allure bénigne type I selon la classification de Bosniack. A signaler quelques microlithiases poudreuses calicielles bilatérales étagées. Par ailleurs, à signaler une opacité parenchymateuse pulmonaire du segment postéro-interne du lobe inférieur gauche, cette opacité mesurant 27mm, de densité tissulaire, de contours spiculés, avec une fine attache pleurale interne, se rehaussant faiblement de façon homogène ; ce qui a nécessité un complément TDM thoracique.
- Consultation pneumologue, traitement médical, indication à faire une bronchoscopie, cette dernière est faite par DR. IBRAHIMI (voir compte rendu).
- Bilan refait, goutte d'épaisse refaite négative.
- Le patient est hospitalisé 5 jours en chambre sortant le 15/12/2023 après une bonne évolution.

Dr. B. EL AOUACHI
ANESTHESIE-REANIMATION

ANNEXE PHARMACIE

MUPRAS

Nom patient : LAAQIRA ABDELMAJID	N° Facture)2 310 974	H20232777
----------------------------------	-----------------------	-----------

Produit	Quantité	Prix Unitaire	Montant
CEFTRIAZONE 1G I INJ (10)(1)	12	53,40	640,80
GENTAMYCINE 160MG AMP (06)(1)	5	11,67	58,35
METHYLPREDNISOLONE 120MG INJ (20)(1)	1	35,00	35,00
METHYLPREDNISOLONE 40 INJ (01)	11	13,70	150,70
OMEPRAZOL NORMON 40MG INJ (01)	5	29,80	149,00
PARACETAMOL NORMON 10MG/ML INJ (01)	3	14,08	42,24
TARGOCID 400MG INJ (01)	2	340,00	680,00
Total pharmacie			1 756,09

Clinique
05 Rue
Tél: 05 22 49 23 00
ADR
Cedex 10
Surgonne

Casablanca, le 13/12/2023

Nom et prénom : LAAQIRA ABDELMAJID

Médecin traitant : BENNANI

Examen : SCAN THORACIQUE C+

COMPTE-RENDU

Fenêtres parenchymateuses:

- Mise en évidence fortuitement au décours d'une TDM abdomino pelvienne d'une opacité parenchymateuse relativement ronde du segment postéro-interne du lobe inférieur gauche, cette opacité mesurant environ 27mm de diamètre, de densité tissulaire, de contours spiculés, avec une fine attache pleurale interne, pas de bronchogramme aérien franc au sein de cette opacité, se rehaussant faiblement de façon homogène.
- Cette opacité reste isolée, absence d'autre opacité nodulaire ou septale du reste du parenchyme pulmonaire gauche et droit.
- Absence de syndrome interstitiel.

Fenêtre médiastinale:

- Absence d'adénomégalie des différentes chaînes médiastinales visible.
- Opacification normale des gros vaisseaux médiastinaux et des cavités cardiaques.
- Absence d'épanchement liquidien médiastinal.
- Absence de lésion osseuse évidente du cadre osseux.
- Absence d'épanchement pleural liquidien significatif ce jour.
- Absence d'épaississement pleural.

Conclusion:

- *L'opacité pulmonaire sus décrite du segment postéro-interne du lobe inférieur gauche, reste isolée sans autre anomalie pleuro-parenchymateuse ou médiastinale décelée ce jour.*
- *Cet aspect dans un contexte fébrile avec importante hyperleucocytose peut évoquer éventuellement une pathologie infectieuse atypique, à confronter à un bilan biologique détaillé, sans éliminer une pathologie lésionnelle agressive d'où l'intérêt d'une confrontation histologique (bronchoscopie, biopsie sous scan complémentaire si nécessaire).*

En vous remerciant de votre confiance

Signé : Dr. BENELKHADIR


CLINIQUE BADR
35 Rue EL ALLOUSSI, Bourgogne - Casablanca - Tel: 05 22 49 28 00 - 05 22 49 23 80 / 81/82/83/84 - Fax: 05 22 49 23 86
05 22 49 23 80 / 81/82/83/84/85

Casablanca, le 13/12/2023

Nom et prénom : LAAQIRA ABDELMAJID
Médecin traitant : BENNANI
Examen : SCAN ABDOMINO-PELVIEN C+

COMPTE-RENDU

Sur le plan urologique :

- **Le rein gauche:** est en place, siège d'un volumineux kyste cortical moyen à développement surtout exorénal mesurant 106 x 67mm, ce kyste est de contenu purement liquidien homogène, sans paroi propre, sans calcification, sans cloison, sans végétation ou bourgeon tissulaire et sans prise de contraste intra-kystique après injection d'iode.
Après injection d'iode : le parenchyme rénal gauche non kystique est de rehaussement normal dans les délais physiologiques, avec opacification des cavités pyélo-calicielles relativement fines et libres. L'uretère est fin et libre jusqu'à son abouchement vésical.
- **Le rein droit :** est en place, de morphologie, de taille et de densité normales.
- **Après injection d'iode :** rehaussement normal dans les délais physiologiques avec opacification des cavités urétéro-pyélo-calicielles fines et libres jusqu'à leur abouchement vésical.
- **A signaler** quelques microlithiases poudreuses calicielles bilatérales étagées.
- **La vessie:** est moyennement remplie, de plage homogène, à paroi fine et régulière, les abouchements urétéraux sont fins.
- Absence d'anomalie vésiculo-prostatique.

Sur le plan abdominal :

- **Le foie:** de taille, de densité spontanée stéatosique grossièrement homogène, de contours réguliers, sans lésion nodulaire circonscrite évidente visible ce jour et sans prise de contraste anormale.
- Pas d'anomalie biliaire.
- Pancréas, rate : normaux.
- Les surrénales sont d'aspect TDM normal.
- Absence d'adénopathie intra abdomino-pelvienne.
- Absence d'épanchement péritonéal.

Par ailleurs, l'analyse des coupes sur les basses pulmonaires en limitation des champs d'exploration :

- Met en évidence une opacité parenchymateuse pulmonaire du segment postéro-interne du lobe inférieur gauche, cette opacité mesurant 27mm, de densité tissulaire, de contours spiculés, avec une fine attache pleurale interne, se rehaussant faiblement de façon homogène.

Au total :

- **Rein gauche** est siège volumineux kyste cortical moyen à développement surtout exorénal mesurant 106 x 67mm, sans aucuns signes d'agressivité à la TDM de ce jour : kyste d'allure bénigne type I selon la classification de Bosniack. A signaler quelques microlithiases poudreuses calicielles bilatérales étagées.
- **Par ailleurs**, à signaler une opacité parenchymateuse pulmonaire du segment postéro-interne du lobe inférieur gauche, cette opacité mesurant 27mm, de densité tissulaire, de contours spiculés, avec une fine attache pleurale interne, se rehaussant faiblement de façon homogène ; ce qui a nécessité un complément TDM thoracique.

En vous remerciant de votre confiance

Signé : Dr. BENELKHADIR

CLINIQUE BADR
35 Rue El Alloussi Bourgogne
Casablanca - Tél: 05 22 49 28 00
05 22 49 23 80/05 22 49 23 81/05 22 49 23 82/05 22 49 23 83/05 22 49 23 84/05 22 49 23 85/05 22 49 23 86/05 22 49 23 87/05 22 49 23 88/05 22 49 23 89/05 22 49 23 90/05 22 49 23 91/05 22 49 23 92/05 22 49 23 93/05 22 49 23 94/05 22 49 23 95/05 22 49 23 96/05 22 49 23 97/05 22 49 23 98/05 22 49 23 99/05 22 49 24 00



Casablanca, le 10/12/2023

Nom et prénom : LAAQIRA ABDELMAJID

RX DE THORAX DE FACE

- Absence d'opacité pleuro-parenchymateuse visible radiologiquement.
- Culs de sac costo-diaphragmatiques libres.
- Silhouette cardio-médiastinale normale.

En vous remerciant de votre confiance

Signé : Dr. BERRADA

CLINIQUE BADR
35 Rue AL ALLOUSSI Bourgogne
Casablanca
Tél.: 05 22 49 28 00

Casablanca, le 11/12/2023

Nom et prénom : LAAQIRA ABDELMAJID

Médecin traitant : BENNANI

ECHOGRAPHIE ABDOMINO-PELVIENNE

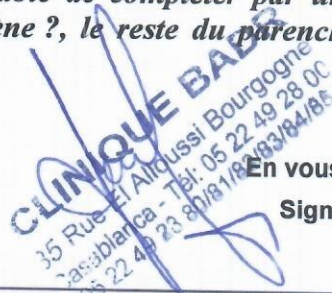
- **Foie**: est de taille normale, de contours réguliers et d'échostructure hyperéchogène, homogène (stéatose hépatique), sans lésion nodulaire circonscrite.
- **Vésicule biliaire**: de volume normal, de paroi mince, de contenu transonore.
- **Voie Biliaire Principale**: est de calibre normal, les VBIH sont fines.
- **Pancréas**: ne présente pas d'anomalie.
- **Rate**: normale.
- **Rein gauche**: en place, de taille normale, siège d'une grande formation kystique moyenne à développement exorénale mesurant 11 x 7cm, de contenu purement liquidien (kyste rénal Bosniak 1), dans le contexte fébrile il est souhaitable de compléter par un Uro scanner avec injection afin d'éliminer un kyste inhomogène ?, le reste du parenchyme est d'échostructure normale, avec des cavités fines et libres.
- **Rein droit**: en place de taille normale, de contours réguliers et d'échostructure homogène, présentant une bonne différenciation cortico sinusale avec des cavités pyélo-calicielles fines.
- **Vessie**: en moyenne réplétion, de contenu liquidien, à paroi relativement fine et régulière.
- Absence d'anomalie vésiculo-prostatique.
- Absence d'épanchement péritonéal.

Conclusion:

Foie de taille normale, stéatosique, à confronter au bilan biologique.

Rate de taille normale, homogène.

Rein gauche : siège d'une grande formation kystique moyenne à développement exorénale mesurant 11 x 7cm, de contenu purement liquidien (kyste rénal Bosniak 1 ?), dans le contexte fébrile il est souhaitable de compléter par un Uro scanner avec injection afin d'éliminer un kyste inhomogène ?, le reste du parenchyme est d'échostructure normale, avec des cavités fines et libres.


CLINIQUE BADR
35 Rue EL ALLOUSSI, Bourgogne
Casablanca - Tél: 05 22 49 28 00
05 22 49 23 80 / 81/82/83/84 / 85

En vous remerciant de votre confiance

Signé : Dr. BENELKHADIR

Laboratoire LABIOMED d'Analyses Médicales

ED -S.N.C. - RC 92541 - IF 01022247 - CNSS 6007670 - Patente 30200179 - ICE 000231012000067
Compte Banque Populaire - 190 / 780 / 21211 5575621 000 3 / 30 / Taha Houcine - Casablanca
Bd d'Anfa - Quartier Racine - Casablanca - Tél. : 05 22 48.13.51 / 48.13.86 - Fax : 05 22 48.13.96

Dr Jalil ELMANJRA

Pharmacien Biologiste
Ancien Assistant des Hôpitaux de Dijon
Ancien Interne des Hôpitaux de Strasbourg

Dr Abdelaziz LEMSEFFER

Pharmacien Biologiste
Ancien Interne des Hôpitaux de Besançon
D.I.U. de Biologie de la Reproduction

Bactériologie - Biochimie - Hématologie - Immunologie - Mycologie - Parasitologie - Virologie

Casablanca le 13 décembre 2023

Monsieur LAAQAIRA ABDELMAJID

Clinique Badr

FACTURE N°	63311
------------	-------

Analyses :

Numération formule sanguine -----	B	70	
Protéine C réactive -----	B	100	
Déplacement -----	B	21	Total : B 191

Prélèvements :

Sang-----	Pc	15	
-----------	----	----	--

TOTAL DOSSIER	290,00 DH
---------------	-----------

Arrêtée la présente facture à la somme de :
Deux Cent Quatre vingt Dix Dirhams

LABIOMED
Laboratoire d'Analyses Médicales
172 Bd. D'Anfa Quartier Racine
Casablanca - Tél: 0522 48 13 51/86
0522 48 13 96

Laboratoire LABIOMED d'Analyses Médicales

LABIOMED -S.N.C. - RC 92541 - IF 01022247 - CNSS 6007670 - Patente 30200179 - ICE 00023101200067
 Compte Banque Populaire - 190 / 780 / 21211 5575621 000 3 / 30 / Taha Houcine - Casablanca
 122, Bd d'Anfa - Quartier Racine - Casablanca - Tél. : 05 22 48.13.51 / 48.13.86 - Fax : 05 22 48.13.96

Dr Jaill ELMANJRA

Dr Abdelaziz LEMSEFFER

Pharmacien Biologiste
 Ancien Assistant des Hôpitaux de Dijon
 Ancien Interne des Hôpitaux de Strasbourg

Pharmacien Biologiste
 Ancien Interne des Hôpitaux de Besançon
 D.I.U. de Biologie de la Reproduction

Bactériologie - Biochimie - Hématologie - Immunologie - Mycologie - Parasitologie - Virologie

Casablanca le 11 décembre 2023

Monsieur LAAQIRA ABDELMAJID

Clinique Badr

FACTURE N° 63219

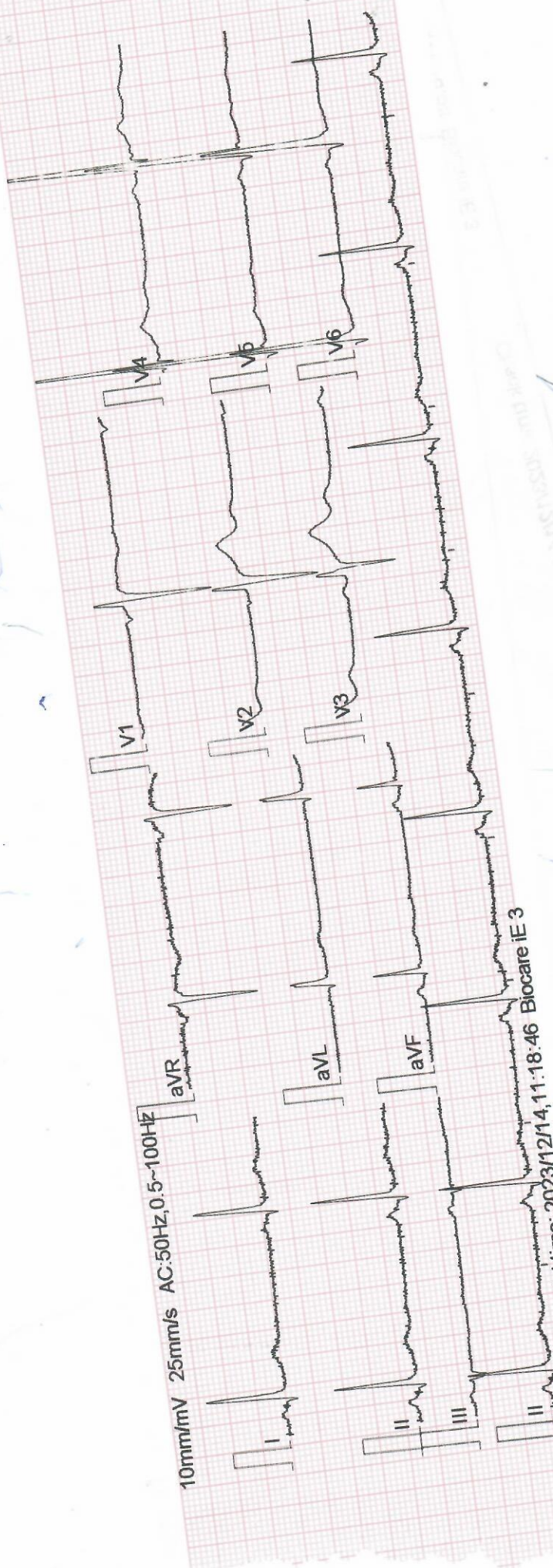
Analyses :			
Urée	B	30	
Créatinine sanguine	B	30	
Cyto-bactériologie des urines (+/- ATB)	B	150	
Déplacement	B	21	Total : B 231
Prélèvements :			
Sang	Pc	15	
TOTAL DOSSIER			
			345,00 DH

Arrêtée la présente facture à la somme de :
 Trois Cent Quarante Cinq Dirhams

ROYAUME DU MAROC
CAFTE NATIONALE D'IDENTITE

ABDELMAJID
LAAQIRA
Male
11.12.1967
ب سبتي حنان الحان التيماء
SIDI OTHMANE CASABLANCA
عبد المظفر حموطى
عبد المظفر حموطى
Validé jusqu'au 20.09.2032
CAN 476396

ABDELMAJID LAQIRA
REPRESENTANT RM
0011399
Fin de validité : 31/12/2023
member of oneworld
NSR
2023
ROYAUME DU MAROC



10mm/mV 25mm/s AC:50Hz,0.5-100Hz

ID: 231214001 Print time: 2023/12/14, 11:18:46 Biocare IE 3

Name:
ID Number: 231214001
Gender:
Ref-department:

Sub-ID No.:
Age:
Room No.:

Mr LAAQIR A ABDULMAJID
14/12/23

***** Analyse Result *****
8130 Sinus bradycardia
323 Left ventricular hypertrophy
332 Left atrial enlargement
2154 Nonspecific T wave abnormality(aVF, V5, V6)
** Abnormal ECG **

Heart rate : 46 bpm
RS duration : 111 ms
QRS/T axis : 56/28/41°
V5+SV1 voltage: 4.36 mV
PR interval : 155 ms
QT/QTc interval : 447/391 ms
RV5/SV1 voltage : 2.71/1.65 mV
[Minnesota code] 116 122 31 54 88
Color needs to confirm the report:
Print time: 2023/12/14 11:18:58 Biocare IE 3

Check time: 2023/12/14, 11:18:57

CASABLANCA, Le 12 décembre 2023

CL BADR
35 RUE AL ALOUSSI
CASA, 20000
MAROC

Objet : PRISE EN CHARGE TOTALE
Identifiant adhérent : 011399_1967-12-11_ABDELMAJID
N/REF : 20233460025766
Adhérent : LAAQIRA ABDELMAJID

Handwritten signature
Clinique BADR
35 Rue AL ALOUSSI
Casablanca
Tél.: 05 22 49 28 00

Madame, Monsieur,

Nous vous informons que nous prenons en charge les frais de soins de ABDELMAJID LAAQIRA.
Nous vous prions de noter que cette prise en charge est valable à concurrence du montant total de* **8200.00 MAD**

Validité de prise en charge : du 12-12-2023 au 12-03-2024.

Pour le règlement de votre facture, nous vous prions de bien vouloir l'adresser jointe au double de la présente à la MUPRAS :

Center d'affaire Allal Benabdellah. 49, Angle Rue Allal Benabdellah et Rue Mohammed Fakir 6ème Etage. Casablanca.

Nous vous remercions d'avance pour l'aide et l'assistance que vous apporterez à ABDELMAJID LAAQIRA.

Veillez agréer, Messieurs, l'assurance de nos sincères salutations.

CONDITIONS ET MODALITÉS :

Le règlement des factures relatives aux prises en charge est soumis aux conditions suivantes :

- La facture doit être nominative et conforme aux informations indiquées sur la prise en charge.
- Toute facture doit être accompagnée :
 - ✓ D'une copie de la présente prise en charge,
 - ✓ Des notes d'honoraires des praticiens,
 - ✓ Du compte rendu et des justificatifs des actes pratiqués,
 - ✓ Du détail de la pharmacie, radiologie et biologie (sous pli fermé).
- Toute facture doit être obligatoirement signée par notre adhérent.
- Toute facture doit comporter l'IF, l'ICE et le RIB (24 chiffres) du prestataire.

* Pour information, la part adhérent : **1222.36 MAD**

Directeur MUPRAS



D E V I S

Date 11/12/2023
 N° :2312111239470U

Nom patient : **LAAQIRA ABDELMAJID**

Prise en charge : **MUPRAS**

Traitements **VOIR FINAL**

PRESTATIONS		Nombre	Lettre clé	Prix Unitaire	Montant
CHAMBRE DOUBLE		5	CH	400,00	2 000,00
SALLE OPERATION		1	BRONCHOSCOPI	2 000,00	2 000,00
ECG		1		200,00	200,00
Sous-Total					4 200,00
HONORAIRES		Nombre	Lettre clé	Prix Unitaire	Montant
LABO LABIOMED (labo)		1		635,00	635,00
Dr. M.A.R DRS. EL AOUACHI/BENNANI (anest		5	V2	200,00	1 000,00
ECHOGRAPHIE (citm)		1	ABDO PELV.	600,00	600,00
SCANNER (citm)		1	TAP	3 000,00	3 000,00
Dr. IBRAHIMI (pneumologie)		4	V2	200,00	800,00
RADIO (citm)		1	THORAX	200,00	200,00
Sous-Total					6 235,00
MEDICAMENTS		Nombre	Lettre clé	Prix Unitaire	Montant
PHARMACIE		1		1 756,09	1 756,09
Sous-Total					1 756,09

Arrêté le présent devis à la somme de :

DOUZE MILLE CENT QUATRE-VINGT-ONZE DIRHAMS NEUF CENTIMES

Total devis

12 191,09


CLINIQUE BADR
 35 Rue EL ALLOUSSI Bourgogne
 Casablanca
 Tél.: 05 22 49 28 00

COMPTE RENDU D'HOSPITALISATION

- Monsieur **LAAQIRA ABDELMAJID**, né le 11/12/1967, hospitalisé en chambre le 10/12/2023 pour prise en charge d'un syndrome fébrile avec myalgie suite à un séjour en Afrique avec diarrhée.
- Patient admis avec une goutte d'épaisse négative, conscient, 15/5, sans déficit, stable sur le plan hémodynamique et respiratoire.
- Consultation DR. CHAKIB.
- Un bilan biologique fait montrant des globules blancs à 10 200, avec une CRP à 31, fonction rénale normale, ECBU négatif.
 - ✓ Une radiographie pulmonaire faite est revenue normale
 - ✓ Un scanner thoracique montrant : une opacité pulmonaire du segment postéro-interne du lobe inférieur gauche, reste isolée sans autre anomalie pleuro-parenchymateuse ou médiastinale décelée ce jour. Cet aspect dans un contexte fébrile avec importante hyperleucocytose peut évoquer éventuellement une pathologie infectieuse atypique, à confronter à un bilan biologique détaillé, sans éliminer une pathologie lésionnelle agressive d'où l'intérêt d'une confrontation histologique (bronchoscopie, biopsie sous scan complémentaire si nécessaire).
 - ✓ Une échographie abdomino pelvienne, Foie de taille normale, stéatosique, à confronter au bilan biologique. Rate de taille normale, homogène. Rein gauche : siège d'une grande formation kystique moyenne à développement exorénale mesurant 11 x 7cm, de contenu purement liquidien (kyste rénal Bosniak 1 ?), dans le contexte fébrile il est souhaitable de compléter par un Uro scanner avec injection afin d'éliminer un kyste inhomogène ?, le reste du parenchyme est d'échostructure normale, avec des cavités fines et libres.
 - ✓ Un scanner abdomino pelvien montrant : Rein gauche est siège volumineux kyste cortical moyen à développement surtout exorénal mesurant 106 x 67mm, sans aucuns signes d'agressivité à la TDM de ce jour : kyste d'allure bénigne type I selon la classification de Bosniack. A signaler quelques microlithiases poudreuses calicielles bilatérales étagées. Par ailleurs, à signaler une opacité parenchymateuse pulmonaire du segment postéro-interne du lobe inférieur gauche, cette opacité mesurant 27mm, de densité tissulaire, de contours spiculés, avec une fine attache pleurale interne, se rehaussant faiblement de façon homogène ; ce qui a nécessité un complément TDM thoracique.
- Consultation pneumologue, traitement médical, indication à faire une bronchoscopie, cette dernière est faite par DR. IBRAHIMI (voir compte rendu).
- Bilan refait, goutte d'épaisse refaite négative.
- Le patient est hospitalisé 5 jours en chambre sortant le 15/12/2023 après une bonne évolution.

Dr. B. EL AOUACHI
ANESTHESIE-REANIMATION

ANNEXE PHARMACIE

MUPRAS

Nom patient : LAAQIRA ABDELMAJID	N° Facture)2 310 974	H20232777
----------------------------------	-----------------------	-----------

Produit	Quantité	Prix Unitaire	Montant
CEFTRIAZONE 1G I INJ (10)(1)	12	53,40	640,80
GENTAMYCINE 160MG AMP (06)(1)	5	11,67	58,35
METHYLPREDNISOLONE 120MG INJ (20)(1)	1	35,00	35,00
METHYLPREDNISOLONE 40 INJ (01)	11	13,70	150,70
OMEPRAZOL NORMON 40MG INJ (01)	5	29,80	149,00
PARACETAMOL NORMON 10MG/ML INJ (01)	3	14,08	42,24
TARGOCID 400MG INJ (01)	2	340,00	680,00
Total pharmacie			1 756,09

Clinique
05 Rue
Tél: 05 22 49 23 00
ADR
Cédric G...
Surgonne

Casablanca, le 13/12/2023

Nom et prénom : LAAQIRA ABDELMAJID

Médecin traitant : BENNANI

Examen : SCAN THORACIQUE C+

COMPTE-RENDU

Fenêtres parenchymateuses:

- Mise en évidence fortuitement au décours d'une TDM abdomino pelvienne d'une opacité parenchymateuse relativement ronde du segment postéro-interne du lobe inférieur gauche, cette opacité mesurant environ 27mm de diamètre, de densité tissulaire, de contours spiculés, avec une fine attache pleurale interne, pas de bronchogramme aérien franc au sein de cette opacité, se rehaussant faiblement de façon homogène.
- Cette opacité reste isolée, absence d'autre opacité nodulaire ou septale du reste du parenchyme pulmonaire gauche et droit.
- Absence de syndrome interstitiel.

Fenêtre médiastinale:

- Absence d'adénomégalie des différentes chaînes médiastinales visible.
- Opacification normale des gros vaisseaux médiastinaux et des cavités cardiaques.
- Absence d'épanchement liquidien médiastinal.
- Absence de lésion osseuse évidente du cadre osseux.
- Absence d'épanchement pleural liquidien significatif ce jour.
- Absence d'épaississement pleural.

Conclusion:

- *L'opacité pulmonaire sus décrite du segment postéro-interne du lobe inférieur gauche, reste isolée sans autre anomalie pleuro-parenchymateuse ou médiastinale décelée ce jour.*
- *Cet aspect dans un contexte fébrile avec importante hyperleucocytose peut évoquer éventuellement une pathologie infectieuse atypique, à confronter à un bilan biologique détaillé, sans éliminer une pathologie lésionnelle agressive d'où l'intérêt d'une confrontation histologique (bronchoscopie, biopsie sous scan complémentaire si nécessaire).*

En vous remerciant de votre confiance

Signé : Dr. BENELKHADIR

Casablanca, le 13/12/2023

Nom et prénom : LAAQIRA ABDELMAJID

Médecin traitant : BENNANI

Examen : SCAN ABDOMINO-PELVIEN C+

COMPTE-RENDU

Sur le plan urologique :

- **Le rein gauche:** est en place, siège d'un volumineux kyste cortical moyen à développement surtout exorénal mesurant 106 x 67mm, ce kyste est de contenu purement liquidien homogène, sans paroi propre, sans calcification, sans cloison, sans végétation ou bourgeon tissulaire et sans prise de contraste intra-kystique après injection d'iode.
Après injection d'iode : le parenchyme rénal gauche non kystique est de rehaussement normal dans les délais physiologiques, avec opacification des cavités pyélo-calicielles relativement fines et libres. L'uretère est fin et libre jusqu'à son abouchement vésical.
- **Le rein droit :** est en place, de morphologie, de taille et de densité normales.
- **Après injection d'iode :** rehaussement normal dans les délais physiologiques avec opacification des cavités urétéro-pyélo-calicielles fines et libres jusqu'à leur abouchement vésical.
- **A signaler** quelques microlithiases poudreuses calicielles bilatérales étagées.
- **La vessie:** est moyennement remplie, de plage homogène, à paroi fine et régulière, les abouchements urétéraux sont fins.
- Absence d'anomalie vésiculo-prostatique.

Sur le plan abdominal :

- **Le foie:** de taille, de densité spontanée stéatosique grossièrement homogène, de contours réguliers, sans lésion nodulaire circonscrite évidente visible ce jour et sans prise de contraste anormale.
- Pas d'anomalie biliaire.
- Pancréas, rate : normaux.
- Les surrénales sont d'aspect TDM normal.
- Absence d'adénopathie intra abdomino-pelvienne.
- Absence d'épanchement péritonéal.

Par ailleurs, l'analyse des coupes sur les basses pulmonaires en limitation des champs d'exploration :

- Met en évidence une opacité parenchymateuse pulmonaire du segment postéro-interne du lobe inférieur gauche, cette opacité mesurant 27mm, de densité tissulaire, de contours spiculés, avec une fine attache pleurale interne, se rehaussant faiblement de façon homogène.

Au total :

- **Rein gauche** est siège volumineux kyste cortical moyen à développement surtout exorénal mesurant 106 x 67mm, sans aucuns signes d'agressivité à la TDM de ce jour : kyste d'allure bénigne type I selon la classification de Bosniack. A signaler quelques microlithiases poudreuses calicielles bilatérales étagées.
- **Par ailleurs**, à signaler une opacité parenchymateuse pulmonaire du segment postéro-interne du lobe inférieur gauche, cette opacité mesurant 27mm, de densité tissulaire, de contours spiculés, avec une fine attache pleurale interne, se rehaussant faiblement de façon homogène ; ce qui a nécessité un complément TDM thoracique.

En vous remerciant de votre confiance

Signé : Dr. BENELKHADIR

CLINIQUE BADR
35 Rue El Alloussi Bourgogne
Casablanca - Tél: 05 22 49 28 00
05 22 49 23 80/05 22 49 23 81/05 22 49 23 82/05 22 49 23 83/05 22 49 23 84/05 22 49 23 85/05 22 49 23 86/05 22 49 23 87/05 22 49 23 88/05 22 49 23 89/05 22 49 23 90/05 22 49 23 91/05 22 49 23 92/05 22 49 23 93/05 22 49 23 94/05 22 49 23 95/05 22 49 23 96/05 22 49 23 97/05 22 49 23 98/05 22 49 23 99/05 22 49 24 00



Casablanca, le 10/12/2023

Nom et prénom : LAAQIRA ABDELMAJID

RX DE THORAX DE FACE

- Absence d'opacité pleuro-parenchymateuse visible radiologiquement.
- Culs de sac costo-diaphragmatiques libres.
- Silhouette cardio-médiastinale normale.

En vous remerciant de votre confiance

Signé : Dr. BERRADA

CLINIQUE BADR
35 Rue AL ALLOUSSI Bourgogne
Casablanca
Tél.: 05 22 49 28 00

Casablanca, le 11/12/2023

Nom et prénom : LAAQIRA ABDELMAJID
Médecin traitant : BENNANI

ECHOGRAPHIE ABDOMINO-PELVIENNE

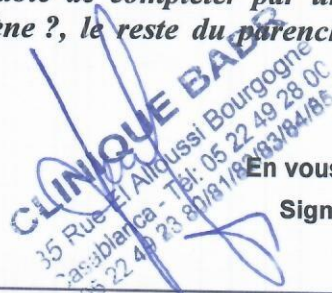
- **Foie**: est de taille normale, de contours réguliers et d'échostructure hyperéchogène, homogène (stéatose hépatique), sans lésion nodulaire circonscrite.
- **Vésicule biliaire**: de volume normal, de paroi mince, de contenu transonore.
- **Voie Biliaire Principale**: est de calibre normal, les VBIH sont fines.
- **Pancréas**: ne présente pas d'anomalie.
- **Rate**: normale.
- **Rein gauche**: en place, de taille normale, siège d'une grande formation kystique moyenne à développement exorénale mesurant 11 x 7cm, de contenu purement liquidien (kyste rénal Bosniak 1), dans le contexte fébrile il est souhaitable de compléter par un Uro scanner avec injection afin d'éliminer un kyste inhomogène ?, le reste du parenchyme est d'échostructure normale, avec des cavités fines et libres.
- **Rein droit**: en place de taille normale, de contours réguliers et d'échostructure homogène, présentant une bonne différenciation cortico sinusale avec des cavités pyélo-calicielles fines.
- **Vessie**: en moyenne réplétion, de contenu liquidien, à paroi relativement fine et régulière.
- Absence d'anomalie vésiculo-prostatique.
- Absence d'épanchement péritonéal.

Conclusion:

Foie de taille normale, stéatosique, à confronter au bilan biologique.

Rate de taille normale, homogène.

Rein gauche : siège d'une grande formation kystique moyenne à développement exorénale mesurant 11 x 7cm, de contenu purement liquidien (kyste rénal Bosniak 1 ?), dans le contexte fébrile il est souhaitable de compléter par un Uro scanner avec injection afin d'éliminer un kyste inhomogène ?, le reste du parenchyme est d'échostructure normale, avec des cavités fines et libres.


CLINIQUE BADR
35 Rue EL ALLOUSSI, Bourgogne
Casablanca - Tél: 05 22 49 28 00
05 22 49 23 80 / 81/82/83/84 / 85

En vous remerciant de votre confiance

Signé : Dr. BENELKHADIR

Laboratoire LABIOMED d'Analyses Médicales

ED -S.N.C. - RC 92541 - IF 01022247 - CNSS 6007670 - Patente 30200179 - ICE 000231012000067
Compte Banque Populaire - 190 / 780 / 21211 5575621 000 3 / 30 / Taha Houcine - Casablanca
Bd d'Anfa - Quartier Racine - Casablanca - Tél. : 05 22 48.13.51 / 48.13.86 - Fax : 05 22 48.13.96

Dr Jalil ELMANJRA

Pharmacien Biologiste
Ancien Assistant des Hôpitaux de Dijon
Ancien Interne des Hôpitaux de Strasbourg

Dr Abdelaziz LEMSEFFER

Pharmacien Biologiste
Ancien Interne des Hôpitaux de Besançon
D.I.U. de Biologie de la Reproduction

Bactériologie - Biochimie - Hématologie - Immunologie - Mycologie - Parasitologie - Virologie

Casablanca le 13 décembre 2023

Monsieur LAAQAIRA ABDELMAJID

Clinique Badr

FACTURE N°	63311
------------	-------

Analyses :

Numération formule sanguine -----	B	70	
Protéine C réactive -----	B	100	
Déplacement -----	B	21	Total : B 191

Prélèvements :

Sang-----	Pc	15	
-----------	----	----	--

TOTAL DOSSIER	290,00 DH
---------------	-----------

Arrêtée la présente facture à la somme de :

Deux Cent Quatre vingt Dix Dirhams

LABIOMED
Laboratoire d'Analyses Médicales
172, Bd. D'Anfa Quartier Racine
Casablanca - Tél: 0522 48 13 51/86
0522 48 13 51/86

Laboratoire LABIOMED d'Analyses Médicales

LABIOMED -S.N.C. - RC 92541 - IF 01022247 - CNSS 6007670 - Patente 30200179 - ICE 000231012000067
 Compte Banque Populaire - 190 / 780 / 21211 5575621 000 3 / 30 / Taha Houcine - Casablanca
 122, Bd d'Anfa - Quartier Racine - Casablanca - Tél. : 05 22 48.13.51 / 48.13.86 - Fax : 05 22 48.13.96

Dr Jaill ELMANJRA

Dr Abdelaziz LEMSEFFER

Pharmacien Biologiste
 Ancien Assistant des Hôpitaux de Dijon
 Ancien Interne des Hôpitaux de Strasbourg

Pharmacien Biologiste
 Ancien Interne des Hôpitaux de Besançon
 D.I.U. de Biologie de la Reproduction

Bactériologie - Biochimie - Hématologie - Immunologie - Mycologie - Parasitologie - Virologie

Casablanca le 11 décembre 2023

Monsieur LAAQIRA ABDELMAJID

Clinique Badr

FACTURE N° 63219

Analyses :			
Urée	B	30	
Créatinine sanguine	B	30	
Cyto-bactériologie des urines (+/- ATB)	B	150	
Déplacement	B	21	Total : B 231
Prélèvements :			
Sang	Pc	15	
TOTAL DOSSIER		345,00 DH	

Arrêtée la présente facture à la somme de :
 Trois Cent Quarante Cinq Dirhams

ROYAUME DU MAROC
CAFTE NATIONALE D'IDENTITE

ABDELMAJID
LAAQIRA
Male
11.12.1967
ب سبتي حنان الحان التمام
ب سبتي حنان الحان التمام
SIDI OTHMANE CASABLANCA
عبد المجد حنان التمام
عبد المجد حنان التمام
CAN 476396
Validé jusqu'au 20.09.2032
عبد المجد حنان التمام

ABDELMAJID LAQIRA
REPRESENTANT RM
0011399
Fin de validité : 31/12/2023
member of oneworld
NSR
2023
ROYAUME DU MAROC
عبد المجد حنان التمام