



مصحة الرازي

CLINIQUE AR-RAZI

Clinique AR-RAZI

189480

Fes Le: 02/01/2024

Devis N° 81040/24

Page

A. Identification

N° Dossier : P

N° Identifiant :

Nom & Prénom : BAHRI RANIA

C.I.N. : C001232S

Adresse : Fes

C. Débiteur

Organisme : MUPRAS

N° d'affiliation :

N° d'immatriculation : 4633

Traitement : Coronarographie

D. Période

B. Adhérent

Nom prénom :


Lien avec l'assuré : Lui même

Qté	Prestations	Prix U.	L.C.	Coef	Mt Organism
ACTES CHIRURGICAUX					
1	Coronarographie	7 500,00			7 500,00
Total Rubrique :					7 500,00
PARTIE CLINIQUE :					7 500,00
TOTAL GENERAL					7 500,00

Arrêté le présent Devis à la somme de :

Sept mille cinq cents Dirhams

Cachet et signature



I.F : 15185471 - Patente : 13070722 - CNSS : 9949423 - - ICE : 001632807000032

N° 10, Hay Anas 3, Route Ain Chkef - FES • Tél : 05 35 96 88 88 / 05 35 96 88 89 / 05 35 96 35 15 • Fax : 05 35 96 86 69
CSM : 04 44 04 49 15 • E-mail : cliniquearrazi@gmail.com

BAHRT RANIA

NOTE CONFIDENTIELLE DU MEDECIN TRAITANT

1) Date de la Consultation

--	--	--	--	--	--	--	--	--	--

2) Renseignements Clinique Sommaire :

Angor résiduel. ATCD D'angiographie
cicatricielle et la coronaire Droite
ECG VLDL de branche Gauche complet

3) Traitement envisagé et actes correspondant à la cotation indiquée sur la note réf.

Coronarographie
(x 100)

4) Durée prévisible du traitement

A. FES le 02/01/2023

VISA ET CACHET DU MEDECIN

Index de révision : 02

Dr Mohamed SLAOU
Cardiologue Interventionnel
Av. Sidi el Resid, Nour Bur, D11 1^{er} Etage
FES - TUNISIE
Tél : 71 41 18 1834
Fax : 71 41 18 1834
REF : 45-445



RAPPORT D'ANGIOPLASTIE CORONAIRE

INFORMATIONS PATIENT :

Nom : BAHRI RANIA

Date de l'examen : 09/11/2023

INDICATION : angor crescendo

TECHNIQUE ET MATERIEL

Ponction de l'artère radiale droite par méthode de Seldinger. Désilet 6F

Sonde porteuse JR4 6F

Un Guide Pilot 50 0,014

Stent ORSIRO 3.0x 15 mm

Ballon NC SOLARICE 3.5x08 mm

Image de contrôle avant angioplastie :

- Retrouve une sténose serrée 70% du genu supérieurs de la coronaire droite

Procédure

On intube l'ostium de l'artère coronaire droite par une sonde porteuse JR4

A travers cette sonde, nous introduisons un guide PILOT 50 0,014 qui franchit la lésion de la coronaire droite et se met en distalité. On procède à un stenting direct avec la mise en place d'un Stent ORSIRO 3.0 x 15 mm que l'on inflame à 16 atmosphères pendant 30 secondes

Afin d'optimiser le déploiement de l'endoprothèse, on réalise une post dilation par un Ballon NC SOLARICE 3.5 x 08 mm que l'on inflame à haute pression.

Le résultat post angioplastie + stent Actif retrouve une coronaire droite perméable sans sténose résiduelle au site dilaté ni dissection associée, le flux TIMI III

CONCLUSION :

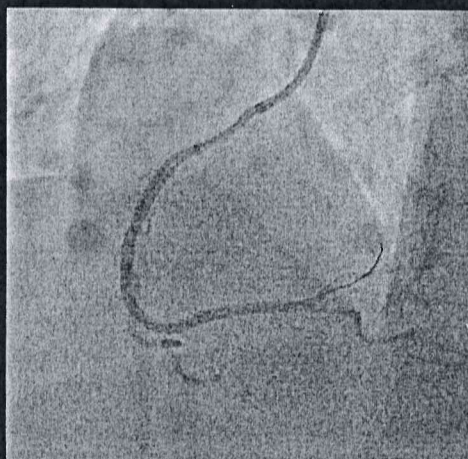
Succès d'angioplastie + stent actif du genu supérieurs de la coronaire droite

Dr. Mohamed SLAOUI
Cardiologue
Ain Slaoui
FES - Tél : 05 35 96 88 88
INPE : 141131824

onPACS
MEDICAL SYSTEMS

S 1
m

SPR

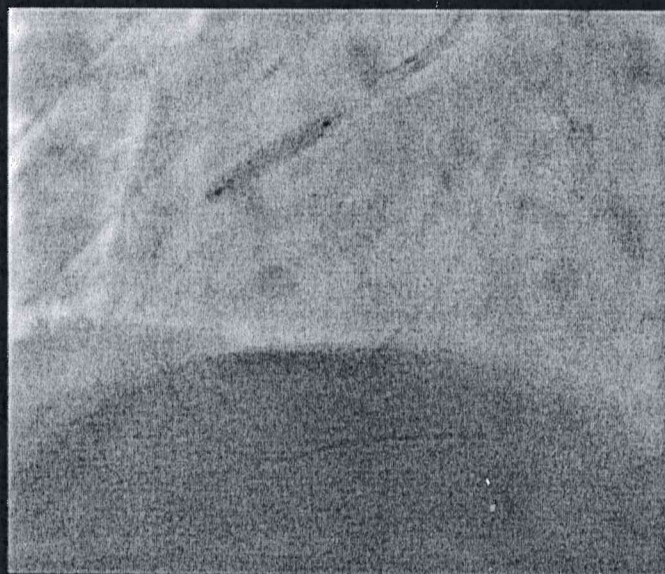


Clinique ARRABI
bahri rania
3k
09/11/2023
20h24m48

VisionPACS
GE MEDICAL SYSTEMS
DL
Im 21+C S 1
Exam
Frame : 1

Clinique ARRABI
bahri rania
3k
09/11/2023
20h35m18

L
P



5° | CRA : 22.2°

WW 255
WC 128

Obtuteur rectangulaire
LAO : 37.7° | CAU : 0.2°
L : -4

WW 256
WC 128

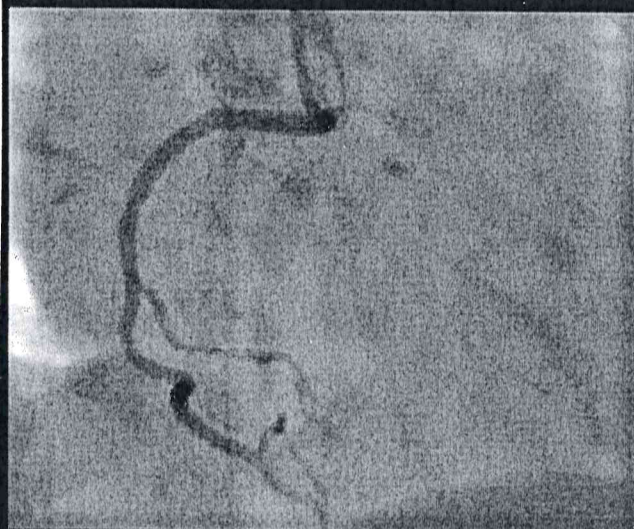
CS
CAL SYSTEMS

S 1
9

Clinique ARRABI
bahri rania
3k
09/11/2023
20h54m00

VisionPACS
GE MEDICAL SYSTEMS
DL
Im 52+C S 1
Exam
Frame : 19

Clinique ARRABI
bahri rania
3k
09/11/2023
20h54m00

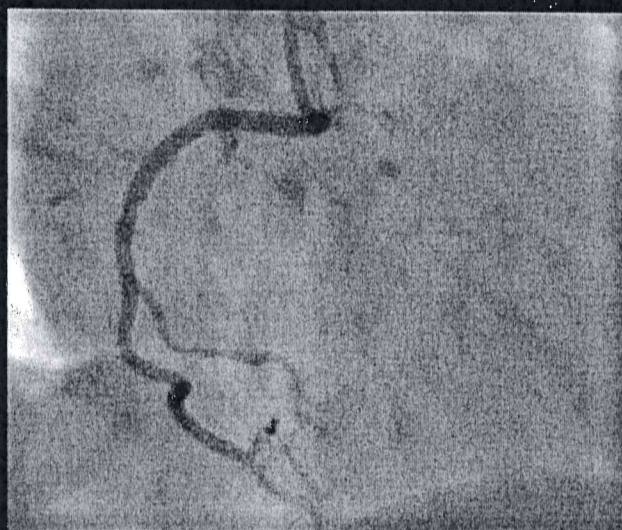


eur rectangulaire
2.1° | CAU : 2.4°

WW 256
WC 128

Obtuteur rectangulaire
RAO : 32.1° | CAU : 2.4°
L : -4

WW 256
WC 128



ROYAUME DU MAROC
CARTE DE RESIDENCE

المملكة المغربية
بطاقة الإقامة

رانية
بحري

رانية
بحري

مزايدة بتاريخ
الجنسية جزائرية

20.01.1960

Née le

Nationalité ALGERIENNE

Valable du 05.07.2023
au 05.07.2033

صالحة من
إلى

المدير العام للأمن الوطني
عبد اللطيف حموشي

N° C001232S رقم

CAN 946389

06 603198. 09.

Immatriculation: 46.33.