

CLINIQUE STENDHAL

18 AVENUE STENDHAL, Cité Plateau
Tel: 05 22 47 15 94

202696

DEMANDE DE PRISE EN CHARGE

Date 20/04/2024
N° :240420101540BA

Nom patient : **BERRABEH Jamal**

Prise en charge : **MUPRAS**

Traitements **IVT ANTI VEGF OG N°3**
IVT ANTI VEGF OG N°3

PRESTATIONS		Nombre	Lettre clé	Prix Unitaire	Montant
INJECTION INTRAVITREENNE		1		3 000,00	3 000,00
				Sous-Total	3 000,00

Arrêté le présent devis à la somme de :
TROIS MILLE DIRHAMS

Total devis 3 000,00

CLINIQUE STENDHAL
18, Avenue Stendhal, Cité Plateau
Casablanca
Tél : 0522 47 15 94 - Fax : 0522 99 34 51

20/04/2024


Pli confidentiel

Mr BERRABEH Jamal nécessite 3 séance d'IVT à 1 mois d'intervalle .

DIAGNOSTIC : Rétinopathie Diabétique Non Proliférante

Demande de PEC : IVT ANTI VEGF OG 3ème séance.

Dr MIKOU Reda


Dr Reda MIKOU
Chirurgien Ophtalmologiste
18, Avenue Stendhal - Casablanca, SF
Tél : (+212) 0522 47 15 94
E-mail : r.mikou@cliniquestendhal.ma

04/03/2024

OCT Maculaire

Mr Jamal BERRABEH

- Œil droit

- Entonnoir fovéolaire non conservé
- Présence de logettes cystoïdes intrarétiniennes et rétrofovéolaire.
- Présence d'exsudats intrarétiniennes.
- Ligne ellipsoïde semble continue
- Plan de l'épithélium pigmentaire régulier
- Mapping maculaire dans les limites normales : ECM = 557 μ m

- Œil gauche

- Entonnoir fovéolaire non conservé
- Présence de logettes cystoïdes intrarétiniennes et rétrofovéolaire.
- Présence d'exsudats intrarétiniennes.
- Présence d'un DSR en rétrofovéolaire.
- Ligne ellipsoïde discontinue
- Plan de l'épithélium pigmentaire régulier
- Mapping maculaire dans les limites normales : ECM = 935 μ m


Dr. Rida Mlikou
Chirurgien Ophtalmologiste
18, Avenue Stendhal - Casablanca, Maroc
Tél : (+212) 0522 47 15 94
E-mail : r.mlikou@cliniquestendhal.com

Nom: **BERRABEH, Jamal**

ID : PT24022611465 Date d'examen: 04/03/2024
 Date de naissance: 21/04/1951 Heure de l'examen: 07:59
 Sexe : Masculin Numéro de série: 5000-24671
 Technicien : CLINIQUE, STENDHAL Puissance du signal 6/10

CLINIQUE STENDHAL



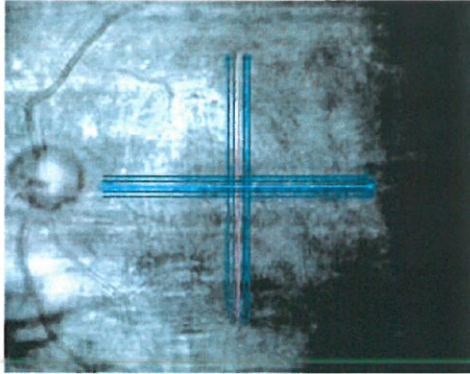
Images haute définition: Analyse de grille HD

OD ☐ ☒ OS

Angle examen: 0°

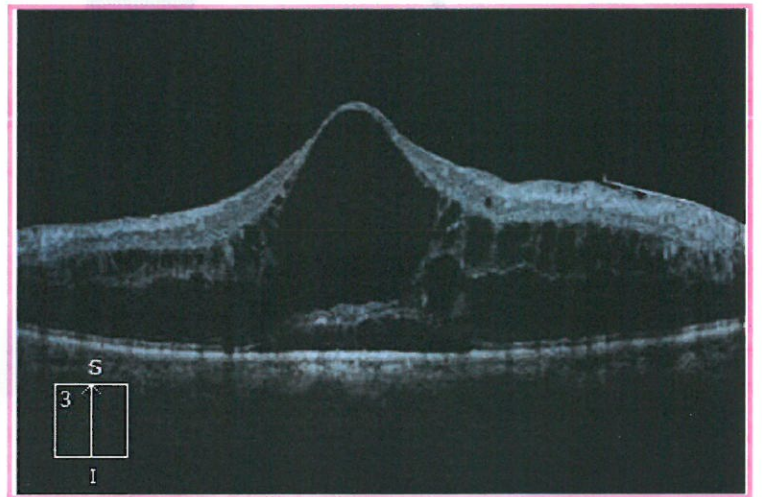
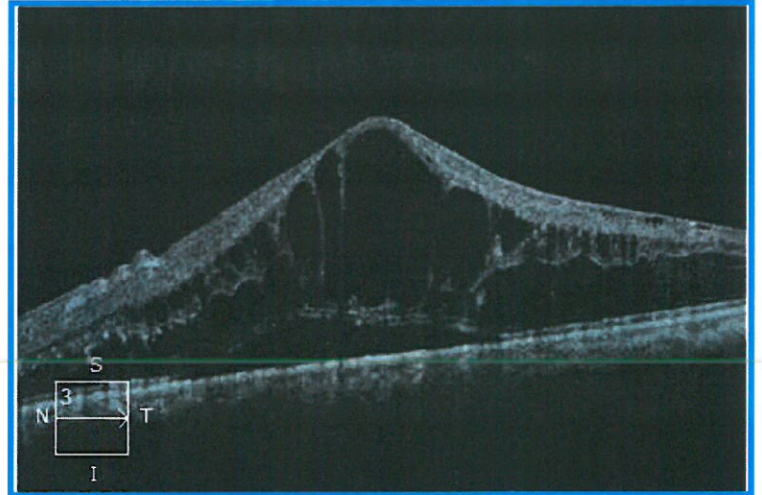
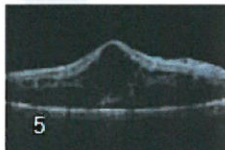
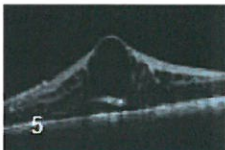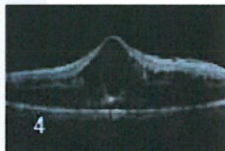
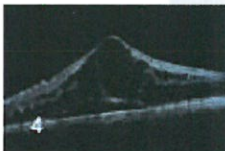
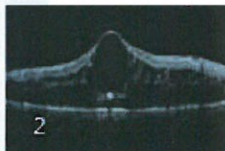
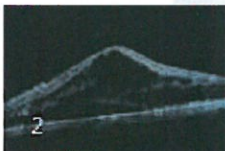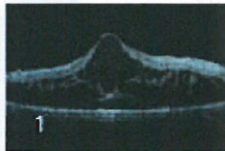
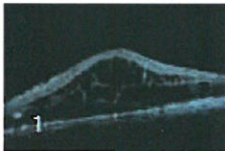
Espacement: 0,125 mm

Longueur: 6 mm



Miniatures horizontales

Miniatures verticales



Commentaires

Signature du médecin

SW Ver: 11.5.2.54532
 Copyright 2020
 Carl Zeiss Meditec, Inc
 All Rights Reserved
 Page 1 sur 1

CLINIQUE STENDHAL - SARL AU

18, Avenue Stendhal – Cité Plateau – Casablanca – Tél : 05 22.47.15.94 – Fax 05 22.99.34.51
 Patente N° : 34701064 – Ident. Fisc. : 20697395 – C.N.S.S. : 5200738 – ICE : 001754572000095
 R.C. : 362219 – E-mail : ophtalmologie@cliniquestendhal.com

REPUBLIQUE ALGERIENNE
CARTE NATIONALE D'IDENTITE



الجمهورية الجزائرية
بطاقة الوطنية للتعريف

جمال

JAMAL

براح


BERRABEH

Né le

21 04 1951

بريد خريف
ب أمل أنكاد و جند

AHL ANGAD OUDA



الصور الفوتوغرافية

عبد المظفر حموشي



CAJ 100000

K479

رقم

ملغية إلى غاية 18.11.2031



RETRAITE

BERRABEH JAMAL

0002053

