



مصلحة دار السلام
CLINIQUE DAR ESSALAM
٢٥٤٨٧٥٠٢١ ٨٥٠ ٥٥٥٤

Rabat le, 30/04/2024

203882

Nom et Prénom : GHANNAM MOHAMMED HASSAN

Médecin traitant : DR GUEDIRA

Diagnostic : CORONAROGRAPHIE

DEVIS :

FORFAIT CORONAROGRAPHIE : 6000.00 DH

TOTAL 6000.00 DH

Arrêté le présent devis à la somme de SIX MILLE DIRHAMS.

Cachet et signature

CLINIQUE DAR ESSALAM
53, Rue Jaafar Ibn Abi Taleb,
Souissi, Rabat
Tél.: 0637 63 52 42 / 44 - 05 37 75 96 11

Clinique multidisciplinaire

- Réanimation polyvalente
- Urgences médico-chirurgicales
- Urgences cardiologiques
- Chirurgie générale - Coelochirurgie
- Chirurgie cancérologique
- Chirurgie urologique
- Centre de lithotripsie extracorporelle
- Ophtalmologie
- Chirurgie esthétique et réparatrice
- Unité de nutrition et d'amaigrissement
- Chirurgie maxillo-faciale
- Chirurgie Oto-Rhino-Laryngologique
- Traumatologie-Orthopédie
- Neurochirurgie
- Chirurgie vasculaire
- Centre de prise en charge du pied diabétique
- Consultations médicales
 - Rhumatologie
 - Médecine interne
 - Gastroentérologie
 - Cardiologie médicale et interventionnelle
- Unité de radiologie
 - Radiographie standard
 - Echographie
 - Doppler couleur
 - Scanner
- Unité de radiologie interventionnelle
- Unité de cardiologie interventionnelle

CENTRE DE CARDIOLOGIE

Adultes



Enfants

Rabat, le 29/11/2024

Docteur LEBBAR Adil
Cardiologue
61, Av. Fal Ould Oumeir, N° 4
Agdal - Rabat

glaucome No louches 16 ans

Densité de PEC

→ Myocardi

de RI

→ Coronary

2 Myocardi des valves

2 sténose mitrale

Régulier

Docteur LEBBAR Adil
Cardiologue
61, Av. Fal Ould Oumeir, N° 4
Agdal - Rabat

Résidence Le Patio, Av. Fal Ould Oumeir, Imm. 61, N° 4, Agdal - Rabat

Tél. : C : 0537 68 14 14 / 0537 77 10 49 - GSM : 0661 22 65 88 / whatsapp Cabinet : 06 37 04 09 68

ICE N° : 001748279000062

NOTE CONFIDENTIELLE DU MEDECIN TRAITANT

1) - Date de la constatation de l'état du malade :

2) - Renseignements cliniques sommaires :

22h. L'hypernatremie avec altération
de la conscience et de la respiration.
Niveau de VG à l'examen.

3) Traitement envisagé correspondant à la cotation indiquée sur le bulletin d'information
ou à la demande d'entente préalable (si possible, nombre des actes en série):

Contraception

4) Durée prévisible du traitement :

A ... *Rabat* ... le 30/04/2024.

Signature :

Dr. Saïd GUEVIAH
CARDIOLOGUE
INPE : 10110012
53, Rue Hassan II, Rabat
Tél : 05 37 63 52 52 - Fax : 05 37 63 52 52



CENTRE DE CARDIOLOGIE

Adultes - Enfants

26/04/2024

Rabat, le :

ECHOCARDIOGRAPHIE TRANS-THORACIQUE

Nom : GHANNAM
Prénom : MOHAMED HASSAN

Date de l'examen : 26/04/2024
Médecin traitant : Dr LEBBAR

MESURES : (Mode TM et Bid)

DTD VG	= 45 mm	DTS VG	= 32 mm	% Race	= 35
DTD VD	= 10 mm	DTD PP	= 09 mm	FE	= 65
DTD SIV	= 09 mm	S de l'OG	= 15 cm	FE SIMPSON	= 65%

Structure et cinétique valvulaire :

- ✓ Valve aortique et mitrale non calcifiée.
- ✓ Pas de fusion commissurale.
- ✓ La cinétique de la valve mitrale et des sigmoïdes des aortiques est normale.

Fonction du ventricule gauche :

- ✓ Absence d'une dilatation du ventricule droit.
- ✓ Le ventricule gauche est de taille et de cinétique normale.
- ✓ Absence d'hypertrophie du ventriculaire gauche. IM = 65g/m²

Doppler couleur

- ✓ Pas de fuite mitrale.
- ✓ Pas de fuite aortique.
- ✓ Pas de fuite tricuspidiennne.

Doppler pulsé et continu :

- ✓ Vitesse maximale du flux mitrale = 1 m/s. SA = 11cm/s. E/Ea = 6.
- ✓ Vitesse maximale du flux aortique = 1m/s.
- ✓ Vitesse maximale du flux pulmonaire = 0.9m/s.

Péricarde :

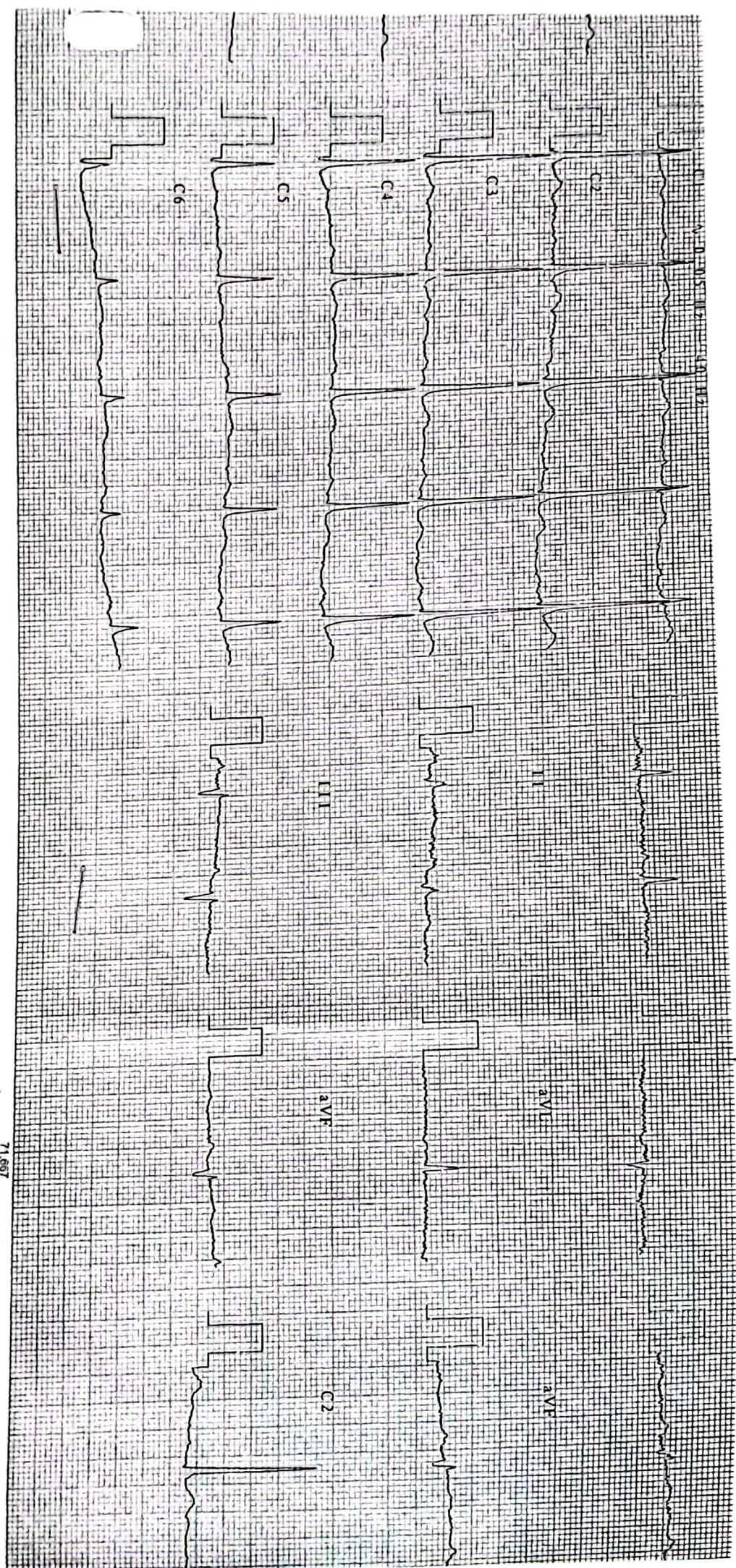
- ✓ Les feuilles péricardiques d'échostructure normale.
- ✓ Pas d'épanchement péricardique.

Conclusion :

- ✓ Absence de dysfonction ventriculaire gauche. (FE 60%)
- ✓ Fonction longitudinale conservée.
- ✓ Absence de dysfonction diastolique
- ✓ OG non dilaté
- ✓ Aorte de taille normale.

Signé : Dr. LEBBAR

Docteur LEBBAR Adil
N° 4





مصلحة دار السلام
CLINIQUE DAR ESSALAM
٢٥٤٨٧٥٢٤ ٨٥٠ ٥٥٥٤

Rabat le, 30/04/2024

Clinique multidisciplinaire

- Réanimation polyvalente
- Urgences médico-chirurgicales
- Urgences cardiologiques
- Chirurgie générale - Coelochirurgie
- Chirurgie cancérologique
- Chirurgie urologique
- Centre de lithotripsie extracorporelle
- Ophtalmologie
- Chirurgie esthétique et réparatrice
- Unité de nutrition et d'amaigrissement
- Chirurgie maxillo-faciale
- Chirurgie Oto-Rhino-Laryngologique
- Traumatologie-Orthopédie
- Neurochirurgie
- Chirurgie vasculaire
- Centre de prise en charge du pied diabétique
- Consultations médicales
- Pneumologie
- Médecine interne
- Gastro-entérologie
- Cardiologie médicale et interventionnelle
- Unité de radiologie
- Radiographie standard
- Echographie
- Densitométrie
- Scanner
- Unité de radiologie interventionnelle
- Unité de cardiologie interventionnelle

Nom et Prénom : GHANNAM MOHAMMED HASSAN

Médecin traitant : DR GUEDIRA

Diagnostic : DILATATION

DEVIS :

FORFAIT DE DILATATION CORONAIRE AVEC STENT ACTIF : 32 000.00 DH

TOTAL

32 000.00 DH

Arrêté le présent devis à la somme de TRENTE DEUX MILLE
DIRHAMS.

Cachet et signature


CLINIQUE DAR ESSALAM
53, Rue Jaafar Ibn Abi Taleb
Souissi - Rabat
Tel.: 0537 63 52 42 Fax: 0537 63 52 44

53, Rue Jaafar Ibn Abi Taleb, Souissi • Rabat ٥٣، رنة جعفر بن أبي طالب، السويسي • الرباط

Tél. : 05 37 63 52 42 / 44 - 05 37 75 96 11 • Fax : 05 37 63 52 45

NOTE CONFIDENTIELLE DU MEDECIN TRAITANT

1) - Date de la constatation de l'état du malade :

2) - Renseignements cliniques sommaires :

Diabète - Polyarthral
 Cor. lésion significatives 2^e degré
 coronariopathie

3) Traitement envisagé correspondant à la cotation indiquée sur le bulletin d'information ou à la demande d'entente préalable (si possible, nombre des actes en série) :

Diabète coronariopathie
 pour 5 - traitement actif

4) Durée prévisible du traitement :

A Rabat, le 30/04/2021.

Signature :

Dr. Saïd GUEDRA
 CARDIOLOGUE
 INPE : 101100121
 53, Rue Jaafar Ibn Abi Talib Soussi-Rabat
 Tél : 05 37 63 52 42 - Fax : 05 37 63 52 45



RAPPORT DE CORONAROGRAPHIE

INFORMATIONS PATIENT :

Nom : GHANNAM
Prénom : MOHAMMED HASSAN
Age : 25/05/1947
Date de l'examen : 30/04/2024
Médecin traitent : DR. LEBBAR.A

TECHNIQUE :

Désilet 6F

Guide 0.035 CORDIS

Cathéter diagnostic JL4 5F CORDIS

Cathéter diagnostic JR4 5F CORDIS

CORONAROGRAPHIE :

- Tronc commun long normal.
- IVA bien opacifiée de bon calibre athéromateuse sur tout à son trajet notamment au niveau de son segment moyen avec une lésion intermédiaire.
- IVA distale très infiltrée sur tout son trajet.
- Réseau circonflexe marginale bien opacifiée de bon calibre avec une belle 1^{ère} marginale athéromateuse sans lésion significative.
- Coronaire droite bien opacifiée de moyen calibre présente une lésion courte serrée au niveau de son 2^{ème} segment.

CONCLUSION :

- Réseau coronaire athéromateux dans son ensemble avec atteinte surtout de l'IVA et de la coronaire droite avec une lésion significative du 2^{ème} segment de la coronaire droite.

Dr. Saïd GUEDIR
CARDIOLOGUE
INPE : 191100121
53, Rue Jaafar Ibn Abi Taleb, Souissi - Rabat
Tél.: 05 37 63 52 42 - Fax : 05 37 63 52 45