

DEVIS N° 0000022/24

Ain Nulle / Remplace.

CASABLANCA Le : 13-05-2024

Identification	
Nom & Prénom : NAJEM SAID	
C.I.N. : B556424	

Organisme : MUPRAS
Diagnostic : VPC
Médecin traitant : BORJA Youness

Prestations	Observation	Qté	Prix U.	L.C.	Coef	Total
SEJOUR						
SEJOUR EN REANIMATION		2	1800			3 600,00
SEJOUR SOINS INTENSIFS		3	1000			3 000,00
Sous Total						6 600,00
PHARMACIE INTERNE						
PHARMACIE		1	5400			5 400,00
Sous Total						5 400,00
PRESTATIONS						
DRAINAGE THORACIQUE		1	2970			2 970,00
ECG		1	100			100,00
GAZ DU SANG		1	400			400,00
AVIS PNEUMOLOGUE		4	200			800,00
Sous Total						4 270,00
RADIOLOGIE						
ECHO COEUR		1	650			650,00
THORAX DE FACE		4	132			528,00
SCANNER THORACIQUE		1	1000			1 000,00
Sous Total						2 178,00
TOTAL PARTIE CLINIQUE						18 448,00
HONORAIRES MEDICAUX						
DR SURVEILLANCE MEDICALE		3	400			1 200,00
DR. QECHCHAR ZAKARIA		3	200			600,00
DR. ABDELLAH FATENE		2	200			400,00
Sous Total						2 200,00
HONORAIRES ANESTHESISTES						
DR. ANESTHESISTE REANIMATEUR		2	1500			3 000,00
Sous Total						3 000,00
ANALYSE LABORATOIRE						
BILAN BIOLOGIQUE		1	2290.6			2 290,60
Sous Total						2 290,60
TOTAL PARTIE AUTRUI						7 490,60
Arrêté le présent devis à la somme de: VINGT-CINQ MILLE NEUF CENT TRENTE-HUIT DIRHAMS SOIXANTE CENTIMES						TOTAL GENERAL 25 938,60

NB:

Service Prise en Charge
Clinique Panorama Sidi Maarouf
Boulevard Abou Bakar Kadiri
Casablanca
INPE : 060062841

Norm.
Age:
Sex:

M. NAJEM SAUD
Né le : 16/05/1957
P3W24F08012638

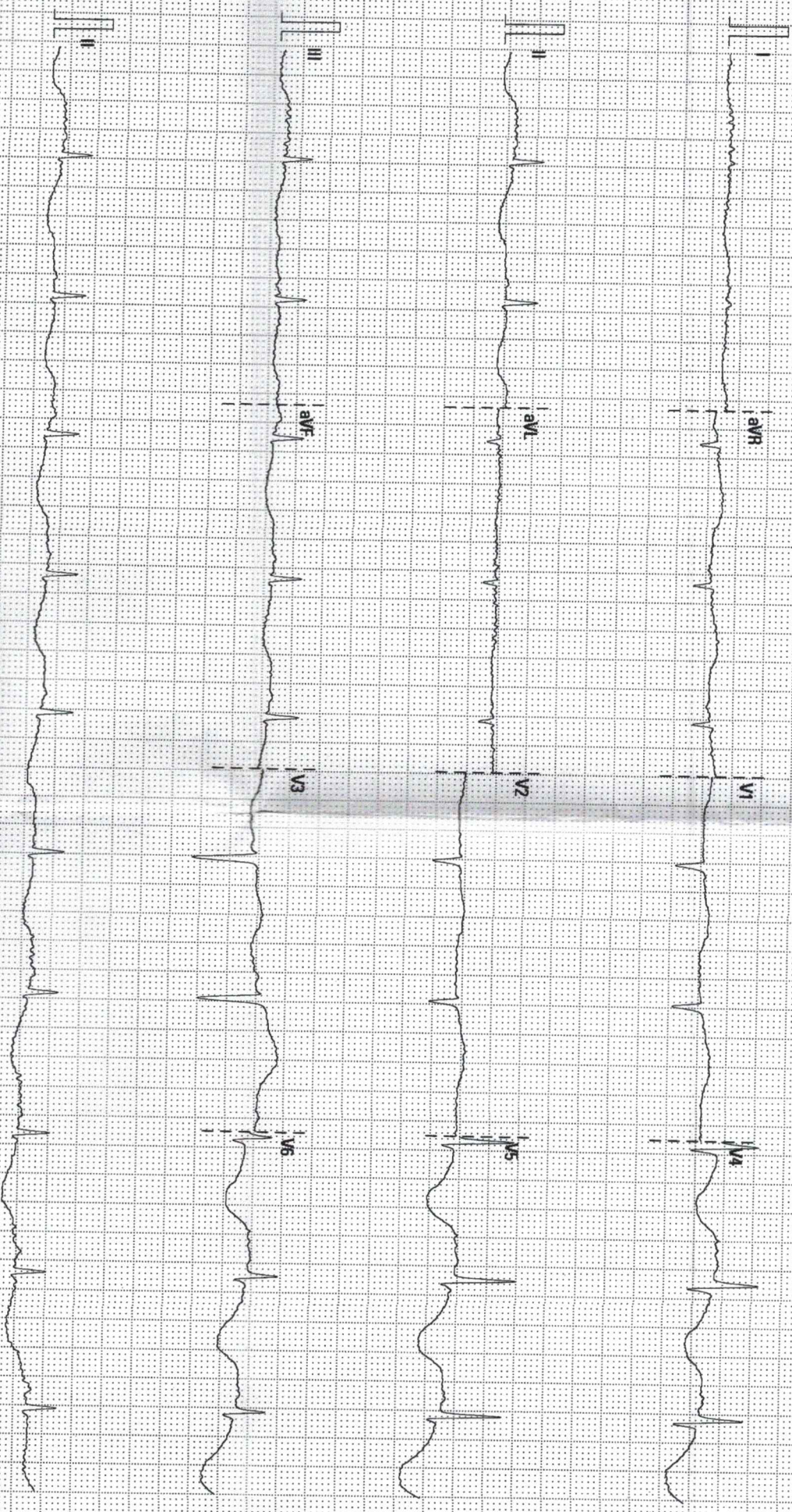
2024-05-08 16:37:18

Freq. Ventricule	62 bpm
Intervalle PR	142 ms
Durée QRS	90 ms
Interv. QT/QTc	424/428 ms
Axes P/QRS/T	38/84/108 deg
Orthodexes	

Rythme sinusal
— Interprétation sans connaître le sexe/l'âge du patient —
— Probable inversion d'onde r - analyse V1-V6 unip —
Possible infarctus antérieur - âge indéterminé
Hypertrophie ventriculaire gauche
Anomalie du seg. ST-T latéral peut être la conséquence d'une hypertrophie
et/ou d'une ischémie

ECG anormal

Diagnostic non confirmé.



25 mm/s 10 mm/mV 50 Hz 0.05-20 Hz



AKDITAL

Clinique Panorama Sidi Maarouf
مصحة بانوراما سيدي معروف

M. NAJEM SAID
Né le : 16/05/1957



PSM24E08012638

• Scanner Multibarrette • Angio-Scanner • Échographie / Écho Doppler • Radiologie Interventionnelle
• Radiologie Standard Numérique • Tomosynthèse / Microbiopsie / Macrobiopsie • Coroscanner sur RDV

Casablanca le

08/05/2024

PATIENT : NAJEM SAID

PRESCRIPTEUR: ANESTHESISTE REANIMATEUR

SCANNER THORACIQUE

TECHNIQUE : Acquisition spiralee millimétrique sans injection de produit de contraste.

RESULTATS :

- Pneumothorax droit de moyenne abondance, associé à une lame d'épanchement pleural liquidien déclive homolatéral.
- Le bout du drain dérivation est localisé au niveau du récessus costo diaphragmatique droit, au sein de la lame d'épanchement pleural liquidien.
- Lame d'épanchement pleural liquidien gauche.
- Absence de pneumo médiastin.
- **Importante dystrophie bulleuse pulmonaire bilatérale, plus marquée à droite, avec persistance des volumineuses bulles d'emphysème lobaires inférieures bilatérales, siège de fines cloisons.**
- Épaississement non septaux bilatéraux rétractiles par endroit.
- Nodules calcifiés lobaires supérieures bilatéraux, le plus volumineux est gauche mesurant 13 mm de grand diamètre, d'allure séquellaire.
- Absence d'adénopathie médiastinale de taille significative.
- Absence de lésion osseuse suspecte.

Merci de votre confiance.

Dr JELLOUL

Vous pouvez accéder à votre examen en consultant le lien : <http://cpsm.ddns.net:8081/visionpacs>


identifiant : HIS484726723718 Mot de passe : HIS12196

Compte rendu Echocardiogramme

- VG non dilaté, non hypertrophié, siège d'une AKinesis apicale avec AKinesis des segments apicaux et moyens des parois inféro-antéro-septale, avec dysfonction systolique modérément altérée FEVG à 40% de visu. (ITUS/Ao=Min).
- Profil mitral type anomalie de relaxation.
- PAVG basses ($E/A' = 5$).
- Vessies non dilatées, libres d'échos.
- Valve aortique tricuspidale, peu épaissie, IT minime, pas de sténose.
- IT minime, pas de RN.
- VD peu dilaté, de fonction conservée.
- IT minime, IP minime, PAPS par IP = $27 + 10 = 37$.
- VCI à 18 mm peu compliante, dilatation des VS4.
- Péricarde sec.

Au total : Aspect de CNI, FE à 40%.

- PAVG basses, IT minime, IT minime.
- pas d'HTP, voie cardiaque possible.



**AKDITAL**

Hôpital Privé Casablanca Ain Sebaa
المستشفى الخاص الدار البيضاء عين السبع

LABORATOIRE DE BIOLOGIE MEDICALE

Dr. Nadia RAZIK
Médecin Biologiste

Casablanca , le 08/05/2024

Facture N°

Dossier N° : 080524-136 du: 08/05/2024

Patient : Mr NAJEM SAID

Analyses	B	Prix en DH
NUMERATION FORMULE SANGUINE	80	107,20
Créatinine	30	40,20
UREE	30	40,20
IONOGRAMME SANGUIN	160	214,40
GOT/ASAT	50	67,00
GPT/ALAT	50	67,00
GAMMA GT	50	67,00
PHOSPHATASES ALCALINES	50	67,00
CRP : PROTEINE-C REACTIVE	100	134,00
PROCALCITONINE	400	536,00
RECHERCHE DE D DIMERES	200	268,00
TROPONINE I HS	250	335,00

Prix du prélèvement 11,75

Total B 1450

Total en dirhams 1 954,75



AKDITAL

Hôpital Privé Casablanca Ain Sebaa
المستشفى الخاص الدار البيضاء عين السبع

LABORATOIRE DE BIOLOGIE MEDICALE

Dr. Nadia RAZIK
Médecin Biologiste

Casablanca, le 09/05/2024

Facture N°

Dossier N° : 090524-358 du: 09/05/2024

Patient : Mr NAJEM SAID

Analyses	B	Prix en DH
Créatinine	30	40,20
UREE	30	40,20

Prix du prélèvement 11,75

Total B 60

Total en dirhams 92,15

SERVICE LABORATOIRE
HOPITAL PRIVÉ DE CASABLANCA
INPE : 09006322
279, Bd. Chefchaoui - Ain Sebaa



AKDITAL

Hôpital Privé Casablanca Ain Sebaa
المستشفى الخاص الدار البيضاء عين السبع

LABORATOIRE DE BIOLOGIE MEDICALE

Dr. Nadia RAZIK
Médecin Biologiste

Casablanca , le 13/05/2024

Facture N°

Dossier N° : 130524-991 du: 13/05/2024


Patient : Mr NAJEM SAID

Analyses	B	Prix en DH
NUMERATION FORMULE SANGUINE	80	80,00
CRP : PROTEINE-C REACTIVE	100	100,00

Prix du prélèvement 11,75

Total B 180

Total en dirhams 191,75



SERVICE LABORATOIRE
HOPITAL PRIVÉ DE CASABLANCA AIN SEBA
INPE : 090063272
279, Bd. Chefchaouni - Ain Sebaa
(7)