

PATIENT : Mr. BENDI MOHAMED
 MEDECIN TRAITANT : DR OUZZANE ADIL
 EXAMEN(S) REALISE(S) : IRM PROSTATIQUE

206101

IRM PROSTATIQUE

INDICATION

PSA : 7mg/ml.

Prostate hypertrophiée à 60g environ : Toucher rectal non suspect.

TECHNIQUE

Axiales, coronales et sagittales T2.

Séquences T2 axiales ganglionnaires.

Séquences diffusions et ADC

Séquences T1 injectées dynamiques.

RESULTATS

- ❖ Hypertrophie prostatique modérée, évaluée à 54g avec important remaniement du type hyperplasique de la prostate transitionnelle.
- ❖ **La prostate périphérique**
 Nodule marginal postérieur, para médian droit, de 6,4mm de diamètre, circonscrit, en hypersignal diffusion et en hyposignal ADC franc, prenant précocement le contraste, **classé PIRADS 4**.
 Individualisation en para median postérieur gauche d'un petit foyer marginal de 8,2mm de diamètre, mal délimité, en hypersignal diffusion et discret hyposignal ADC, classé **PIRADS 3**.
- ❖ Absence d'anomalie de la graisse péri prostatique au pourtour.
- ❖ Absence de lésion suspecte au niveau de **la zone de transition**.
- ❖ Les vésicules séminales et les bandelettes vasculo-nerveuses sont normales.
- ❖ Les muscles releveurs de l'anus sans particularité.
- ❖ Vessie homogène.
- ❖ Absence d'adénopathie profonde.
- ❖ Absence d'anomalie osseuse suspecte.

AU TOTAL

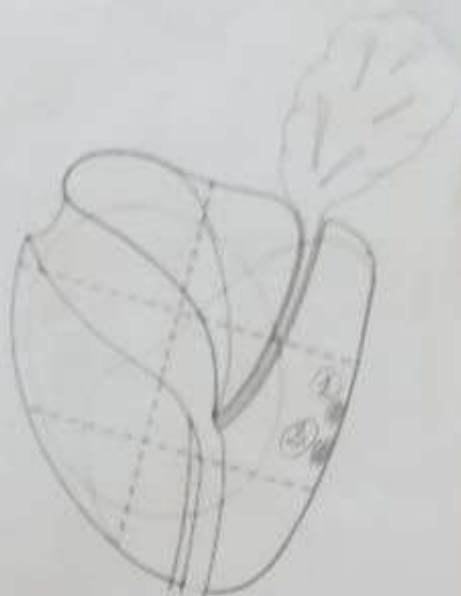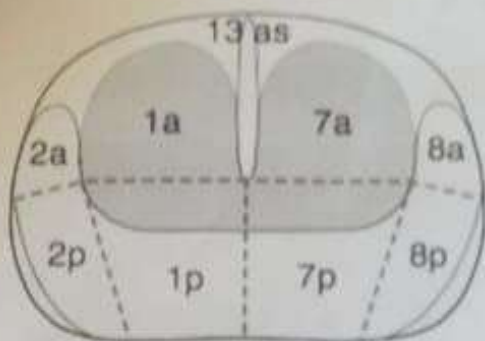
Deux lésions cibles au niveau de la prostate périphérique.

Confraternellement

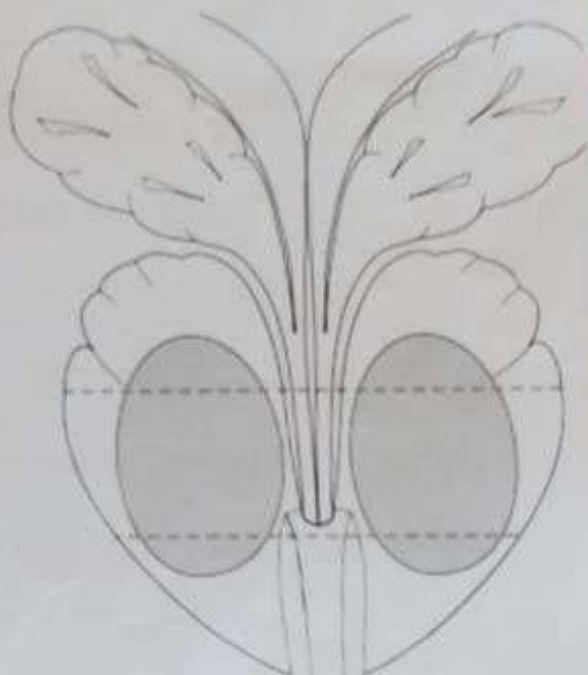
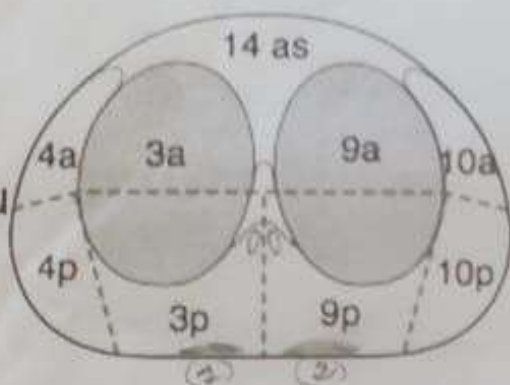
DR O. ALAMI

05 22 90 10 10 - 05 22 90 07 07

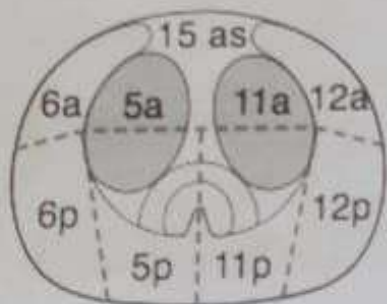
base



milieu



apex



D



G

4 régions postérieures (p) (médio-lobaires et latérales)
4 régions antérieures (a) (médio-lobaires et latérales) et
3 régions du stroma antérieur (as)