

CENTRE INTERNATIONAL D'ONCOLOGIE CASABLANCA

206501

DEVIS N° 000006/24

CASABLANCA Le : 20-05-2024

Identification

Nom & Prénom : GHERRAS ABDELMJID

C.I.N. : b396935

Organisme : MUPRAS

Diagnostic :

Médecin traitant :

Traitement : cth

Prestations	Observation	Qté	Prix U.	L.C.	Coef	Total
MEDICAMENTS						
METHYLPREDNISOLONE ISIO 40 MG		4	13.7			54,80
ONDANSETRON GT		2	75			150,00
OXOL 100 MG INJ		2	1613			3 226,00
OXOL		2	812			1 624,00
FOLINATE DE CALCIUM 50 MG		28	44.8			1 254,40
PHARMAURACIL		34	16.9			574,60
YPEVA 400 MG		2	9332			18 664,00
Sous Total						25 547,80
CONSOMMABLE						
BAXTER 48H 250ml		2	472.5			945,00
Sous Total						945,00
INTERVENTION						
CHIMIOThERAPIE		2	1000			2 000,00
Sous Total						2 000,00
TOTAL PARTIE CLINIQUE						28 492,80
TOTAL GENERAL						28 492,80

Arrêté le présent devis à la somme de: VINGT-HUIT MILLE QUATRE CENT QUATRE-VINGT-DOUZE DIRHAMS QUATRE-VINGTS CENTIMES

NB:

Centre International
d'Oncologie de Casablanca
Route de l'Oasis, Rue des
Alouettes - Casablanca
Tél : 05 22 77 81 81

Le 22/05/24

PROTOCOLE DE LA CHIMIOTHÉRAPIE

Mon Cher Confrère,

Je vous prie de bien vouloir trouver, ci-joint, les renseignements cliniques concernant

Mr/Mme GHERRAS ABDELMJID

INDICATION DE PATHOLOGIE : NEOPLASIE DI SIGMOIDE

PROTOCOLE :

- METHYLPREDNISOLONE 40MG*4 EN J1-J15
- ONDANSETRON 8MG*2 EN J1-J15
- OXOL 100MG*2 EN J1-J15
- OXOL 50MG*2 EN J1-J15
- FOLINATE DE CA+50MG*28 EN J1-J15
- PHARMAURACIL 250MG*34 EN J1-J15
- BAXTER 250MG*2 EN J1-J15

Dr. Naoufal MAMOU
Oncologue et Radiothérapeute
Centre International
d'Oncologie de Casablanca
Route de l'Oasis - Rue des Alouettes - Casablanca
Tél : 0522 77 81 81

Centre International
d'Oncologie de Casablanca
Route de l'Oasis - Rue des
Alouettes - Casablanca
Tél : 0522 77 81 81

20/05/2024

4. route de l'Oasis rue des Alouettes Casablanca

Tél : 0522 77 81 81 - Fax 0522 99 65 74

E-mail : info.ciocasablanca.ma

RC : 411395 - Patente : 34795375 - IF : 25288434

CNSS : 1130764 - ICE : 00196678000063

Monsieur le Médecin CONSEIL
MUPRAS

Cher Confrère.

Je vous prie de bien vouloir trouver ci-joint les renseignements
Cliniques concernant:

Mr/Mme GHERRAS ABDELMJID

Ayant le droit à la couverture médicale par l'organisme dont vous assurez le
conseil.

Je vous écris pour information et en vue de démarches administratives
pour une prise en charge.

Avec mes remerciements, veuillez croire, cher confrère, à mes
considérations les meilleures

CHIMIOThERAPIE

Renseignement Clinique :

NEOPLASIE DU SIGMOIDE

Des modifications du traitement pourraient survenir en fonction des
Evaluations et de l'évolution de la malade

20/05/2024

Dr. Naoufal MAMOU
Oncologue et Radiothérapeute
Centre International
d'Oncologie de Casablanca
Route de l'Oasis, Rue des Alouettes - Casablanca
Tél : 0522 77 81 81

*Centre International
d'Oncologie de Casablanca*
Route de l'Oasis, Rue des
Alouettes - Casablanca
Tél : 0522 77 81 81

4. route de l'Oasis rue des Alouettes, Casablanca

Tél : 0522 77 81 81 - Fax 0522 99 65 74

E-mail : info.ciocasablanca.ma

RC : 411395 - Patente : 34795375 - IF : 25288434

CNSS : 1130764 - ICE : 00196678000063



AKDITAL

Centre International d'Oncologie Casablanca
المركز الدولي لعلاج الأورام بالدار البيضاء

- Scanner Multibarrette • Angio-Scanner • Échographie / Écho Doppler • Radiologie Interventionnelle
- Radiologie Standard Numérique • Mammographie / Tomosynthèse / Microbiopsie / Macrobiopsie

LE 10/05/2024

PATIENT : **GHERRAS ABDELMJID**
PRESCRIPTEUR : **DR MAMOU NAOUFAL**

IRM ABDOMINO-PELVIENNE

INDICATION : Adénocarcinome lieberkühnien du sigmoïde T4N2bM1C (foie et péritoine). Bonne réponse sous chimiothérapie et opéré (résection de nodule de carcinose et rétablissement de continuité)

TECHNIQUE :

À l'étage abdominal :

Séquences axiales et coronales T2.
Séquences axiales lava IP OP et de Diffusion.
Injection dynamique de contraste lava Flex.

À l'étage pelvien :

Séquences axiales et sagittales T2.
Séquences axiales T1 et diffusion.
Séquences axiales et sagittales après injection de contraste.

RÉSULTATS : Comparaison réalisée avec l'IRM du 05/03/2024 :

À l'étage abdominal :

Persistance de quelques nodules hépatiques épars (au moins six), en hypersignal T2 modéré, hypersignal diffusion, non modifiées après injection de contraste, dont les lésions cibles, mesurent ce jour :

- Au niveau du segment VII : **9 mm** (versus 11 mm) et **5 mm** (versus 5 mm)
- au niveau du segment III mesurant **5 mm** (versus 5 mm).

Persistance de quelques nodules péritonéaux, périhépatiques, dont le plus volumineux repéré au en regard du segment VIII, de siège sous-capsulaire, d'aspect largement nécrosé mesure ce jour **23 x 10 mm** (versus 24 x 12 mm).

Vésicule biliaire à paroi fine et régulière, sans anomalie endoluminale.

Absence de dilatation des voies biliaires intra ou extra-hépatiques.

Persistance de quelques nodules péritonéaux, en regard de la gouttière pariéto-colique droite, en hypersignal diffusion, rehaussés après injection de contraste, dont le plus volumineux ce jour **11mm** de grand axe (versus 10 mm).

Persistance d'un nodule péritonéal antérieur, paraombilical gauche, au contact du grêle, en hypersignal diffusion, hypersignal T2, rehaussé après injection de contraste, mesurant **12 mm**.

Absence d'épanchement péritonéal.

Les deux reins sont de taille normale, de contours réguliers, bien différenciés, siège de quelques kystes corticaux bilatéraux de type Bosniak 1 dont le plus volumineux de siège médio-rénal droit mesure 26 mm de grand axe.

Rate et pancréas d'aspect IRM normal.

Hypertrophie surrénalienne bilatérale d'allure bénigne.

Au niveau pelvien:

Vessie de bonne capacité, à paroi fine et régulière, sans anomalie endoluminale.

Prostate de volume normal, sans anomalie de signal décelable en son sein.

Absence d'adénopathies pelviennes de taille significative.

Absence d'épanchement pelvien.

CONCLUSION :

Comparativement à l'IRM du 05/03/2024 :

- Stabilité du nombre et des dimensions des nodules hépatiques secondaires.
- Stabilité des dimensions des nodules péritonéaux repérés au niveau péri hépatique , de la gouttière pariéto-colique droite et péritonéal antérieur.
- Absence d'adénopathies abdominales ou pelviennes suspectes.

Merci de votre confiance

DR EL KHOU K.

*Centre International d'Oncologie
de Casablanca
Service Radiologie*

ROYAUME DU MAROC

CARTE NATIONALE D'IDENTITE

ABDELMJID

GHERRAS

Né le

11.05.1951

à MEKNES

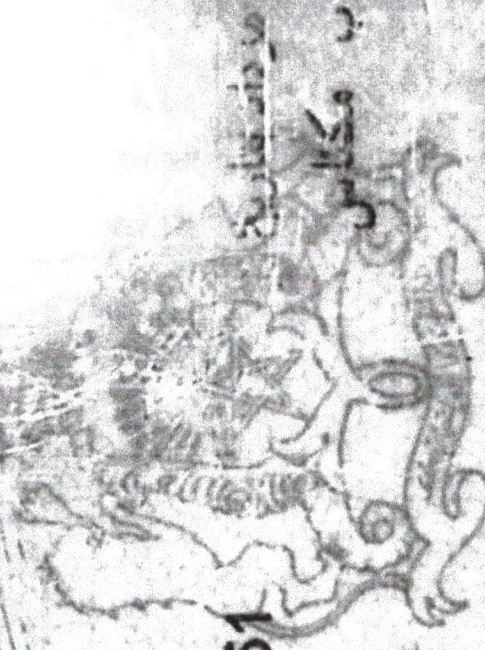
Valable jusqu'au

27.07.2029

المدير العام للأمن الوطني

عبد اللطيف حموشي

المملكة المغربية
السلطة الوطنية للتعريف



مركز تعريف

ب مكناس

صالحة الى غاية

MO

B396935

N° B396935

رقم

Valable jusqu'au

27.07.2029

تاريخ

Fils de AHMED ben ALLAL

et de MEFTAHA bent ABDELGHNI

بن علال

مفتاح عبد الغني

العنوان عمارة 14 رقم 11 زنقة البنفسج حي الراحة البيضاء

Adresse IMM 14 N 11 RUE EL BANFSAJ HY ERRAHA CASA

N° état civil

1/5476/1951

رقم الحالة المدنية

Sexe

M

الجنس

