

CENTRE AL MAWADDA

Cardiologie et Rythmologie
CNSS N° 7540992 - ICE 001679625000050
e-mail : cardiologievaldanfa@hotmail.fr
Site : www.cardiologievaldanfa.com
CASABLANCA

C.d
189742

DEMANDE DE PRISE EN CHARGE

Date	Nom du patient	Modalités de paiement	Références
10/01/2024	MHAMDI MUSTAPHA	MUPRAS	2401181725/ COMPTA

MATRICULE 000 14 09

Diagnostic

Désignations des prestations	Lettres Clé	Nbre	Prix unitaire	Montant Dirhams
CLINIQUE				
ECG		5,00	200,00	1 000,00
SOINS INTENSIFS		5,00	1 000,00	5 000,00
TRANSFUSION		3,00	360,00	1 080,00
TRANSFUSION		3,00	45,00	135,00
ECHO/COEUR		1,00	650,00	650,00
TSA		1,00	650,00	650,00
PHARMACIE		1,00	1 260,00	1 260,00
		TOTAL CLINIQUE		9 775,00
HONORAIRES				
2V2	2V2	5,00	400,00	2 000,00
LABORATOIRE	LABO	1,00	462,20	462,20
		TOTAL HONORAIRES		2 462,20

Arrêté le présent devis à la somme de :

DOUZE MILLE DEUX CENT TRENTE-SEPT DIRHAMS VINGT CENTIMES

TOTAL GENERAL 12 237,20

CENTRE AL MAWADDA
19, Bd. Franklin Roosevelt (Ex. Bd. my n° 10)
Casablanca - Tél : 05 22 36 09 09
Fax : 05 22 36 08 88

Signature

ACCUEIL
21 JAN. 2024
I. BOUZAACHA

LABORATOIRE BIOMEDICAL MESBAHI

12 rue Mohamed El Ghazzaoui Almanar, Anfa 20370 CASABLANCA
ICE : 00274260000082 INPE : 093064145 IF : 48550365 Patente : 35604190

FACTURE

Casablanca le 08-01-2024

M. Mustapha M'HAMDI

Demande N° 240108012

Analyses :

Récapitulatif des analyses				
CN	Analyse	Clé	Clé	Total
9105	Forfait traitement échantillon sanguin	E20	E	20.00 MAD
0216	Numération formule	B80	B	107.20 MAD
0154	Ferritine	B250	B	335.00 MAD
Total				462.20 MAD

Total des B : 330

TOTAL DOSSIER : 462.2 DH

Arrêtée la présente facture à la somme de : quatre cent soixante-deux dirhams vingt centimes

LABORATOIRE BIOMEDICAL
MESBAHI
2 Rue Mohamed Elghazzaoui
Manar CASABLANCA
INPE : 093064145



Cardiologie Val d'Anfa

SERVICE DE CARDIOLOGIE VAL D'ANFA 19, Bd. Franklin Roosevelt, Anfa, Casablanca

Mr M'hamdi Mustapha né en 1951 admis pour SCA compliqué d ICG et hémorragie digestive +++
FRCV HTA+

Diabète+ depuis 30ans sous insuline depuis 2jr

Dyslipidémie

Tabac sevré depuis 30ans

ATCD : chirurgicaux cataracte en 2021

Douleurs + malaise + douleurs thoraciques en 2021 à l'aéroport de NYC

Indication d'une coronarographie fut posée en 2022 refus catégorique du patient

Allergies : RAS

Mode de vie : ancien naviguant, activité sportive quotidienne

HDM :

Patient ayant consulté Dr Bensafidine Soumya cardiologue le mardi 02.01.2024 pour douleurs thoraciques qui lui a indiqué une coronarographie en urgence mais le patient a préféré voir son cardiologue traitant le 03/01/2024 en urgence pour douleurs thoraciques subintrante d'aggravation progressives depuis plus 48H. le patient accepte de faire une coronarographie après PEC.

Jeudi après midi vers 16h30 en se rendant aux WC le patient présente une hémitémèse importante suivie de douleurs thoraciques + malaise+++ chute de tension transfert en urgence avec ambulance médicalisé au sein de notre service.

Examen clinique à l'arrivée :

TA=80/47mmHg, FC=123BPM extrémité froide SaO2=98% en AA.

ECG=RRS, QRS fins rabotage des ondes R en antérieur sous décalage du segment ST en latérale.

ETT= FEVG 54% hypokinésie antérieure

TSA= pas de sténose carotidienne

Coro : Réseau calcifié Lésions tritronculaires sévères Sténose serrée du TC ostiale distale Occlusion chronique de l IVA moyenne Sténose serrée de l IVA III. Sténose serrée de l OSTIUM de l ACX. Sténose serrée de l ACX moyenne et distale. Sténose serrée de la 2nd marginale. Sténose serrée de l ACD proximal moyenne et distale.

Indication à un staff médicaux chirurgicale.

Bio Hb=7.1g/dl ? Plaquette :133000, créatinine : urée :0.91 CRP :4mg/l

Indication à arrêt du Plavix baisse de l IEC introduction des IPP en bolus 80mg ivd ensuite en IVSE 5amp/24h

Le 05/01/2023 patient stable absence de vomissement absence de mélaena transfusion demandé de 3culots globulaire. Absence de douleurs thoraciques . absence de signe D IC droite ou gauche.



Dr. Nihal ABASSI
Cardiologue Interventionnel
Institut de Cardiologie et d'Angéiologie
728, Bd. Modibo Keita Casablanca
Tél: 05 22 80 00 00
INPE 061312575



LABORATOIRE BIOMEDICAL MESBAHI

Dr. Zineb MESBAHI

Pharmacien Biologiste

Diplômée de la Faculté de Médecine et de Pharmacie de Rabat

Diplômée en Biologie de la Reproduction de la Faculté de Médecine Sorbonne Université Paris - France

Diplômée en Management de la Qualité pour les Professionnels de la Santé de l'Université Bordeaux II - France

Biochimie Clinique - Hématologie - Bactériologie - Virologie - Parasitologie - Mycologie - Immunologie - Biologie de la Reproduction Humaine

Date du prélèvement : 08-01-2024 à 17:18

Code patient : 240105008

Né(e) le : 01-01-1951 (73 ans)



M. M'HAMDI Mustapha

Dossier N° : **240108012**

Prescripteur : Cardiologie Val d'Anfa

HEMATOLOGIE

HEMOGRAMME

(Fluorescence en Cytométrie de Flux sur SYSMEX-XN 330)

Hématies :	3.7	M/mm ³	(4.5-5.8)
Hémoglobine :	10.0	g/dL	(13.5-17.5)
Hématocrite :	31.0	%	(40.0-50.0)
VGM :	83.6	fL	(82.0-98.0)
TCMH :	27.0	pg	(28.0-32.0)
CCMH :	32.3	%	(30.0-36.5)
RDW :	14.2	%	(12.0-16.0)
Leucocytes :	6 450	/mm ³	(4 000-10 000)
Poly. Neutrophiles :	58.9	%	
Soit:	3 799	/mm ³	(1 800-7 500)
Poly. Eosinophiles :	3.7	%	
Soit:	239	/mm ³	(100-400)
Poly. Basophiles :	0.3	%	
Soit:	19	/mm ³	(<200)
Lymphocytes :	25.0	%	
Soit:	1 613	/mm ³	(1 000-4 000)
Monocytes :	12.1	%	
Soit:	780	/mm ³	(200-1 000)
Plaquettes	153 000	/mm ³	(150 000-400 000)
VMP	11.6	fl	(6.9-10.8)

LABORATOIRE BIOMEDICAL MESBAHI

Dr. Zineb MESBAHI

Pharmacien Biologiste

Diplômée de la Faculté de Médecine et de Pharmacie de Rabat

Diplômée en Biologie de la Reproduction de la Faculté de Médecine Sorbonne Université Paris - France

Diplômée en Management de la Qualité pour les Professionnels de la Santé de l'Université Bordeaux II - France

Biologie - Bactériologie - Virologie - Parasitologie - Mycologie - Immunologie - Biologie de la Reproduction Humaine

240108012 - M. Mustapha M'HAMDI

BIOCHIMIE SANGUINE

FERRITINE

(Méthode immunoturbidimétrique Beckman Coulter)

54.30 ng/mL

Valeurs Normales :

Enfants :	INTERVALLES DE REFERENCES
De 0 à 1 mois	: 6 - 400 ng/mL
De 1 à 6 mois	: 6 - 410 ng/mL
De 6 à 12 mois	: 6 - 80 ng/mL
De 1 ans à 5 ans	: 6 - 80 ng/mL
De 6 ans à 19 ans	: 6 - 320 ng/mL
Adultes :	
Femme	: 10 - 120 ng/mL
Homme	: 20 - 250 ng/mL

Validé par : Dr. MESBAHI Zineb

LABORATOIRE BIOMEDICAL MESBAHI



Dr. MESBAHI Zineb - Biologiste
12, Rue Mohamed Elghazzaoui Almanar
Casablanca
Tél : 05 22 39 03 04



Casablanca, le 20/01/2024

Mr (Mme)

Mr. Hamdi Mustapha

- Lovenox 0,6 : 2 inj / j p 5j

- Traxen 2g : 1 inj / j p 5j

Dr. Mohamed SAADLOUI
Cardiologue Interventionnel
Institut de Cardiologie et d'Angéiologie
728, Bd. Modibo Keita - Casablanca
Tél: 05 22 80 00 00
INPE: 091121681

19, Bd. Franklin Roosevelt, Anfa (Rez de chaussée Clinique Val D'anfa) - Casa
Patente N° 35615328 - IF 40713811 - INPE 091066621 - ICE 001584040000063
Tél : 05 22 36 09 09 - Tél / Fax : 05 22 36 08 88
E-mail : garti.naj@hotmail.fr - Site : www.cvarythmologie.com

Dr Najib GARTI
Cardiologue - Rythmologue
Pace Maker
Défibrillateurs
Cryoablation de la Fibrillation
auriculaire
Traitement des troubles du rythme
par Radiofréquence
Echocardiographie Doppler Couleur
Epreuve d'effort
Holter tensionnel et rythmique
Diplômé de la faculté de médecine
de limoges (France)
Sur Rendez - Vous
Gsm : 06 61 32 64 27

CENTRE AL MAWADDA
CENTRE DE RYTHMOLOGIE ET DE CATHETERISME CARDIAQUE ET
VASCULAIRE VAL D'ANFA
19 RUE MOULAY RACHID ANFA CASABLANCA

Casablanca le 10/01/2024

A MUPRAS
CASABLANCA

MR MHAMDI MUSTAPHA


FACTURE

	<u>Quantité en boîtes</u>	<u>P. Total</u>
LOVENOX 0.6 ml INJ	05	512,50
TRIAXON 2g inj	05	747,50

Total : 1260.00 DH

Arrêtée le présent avoir à la somme de :

MILLE DEUX CENT SOIXANTE DIRHAMS.



19, Bd franklin roosevelt Anfa Casablanca
Télé: 0522360909 / Fax: 0522360888
IF: 1052137 Taxe Professionnelle: 35620119 CNSS: 7540992 INPE:090061581

Ministère de la Santé
National de Transfusion
Sanguine
CASABLANCA



وزارة الصحة
+ . C . U . 0 + I + A I 0
المركز الجهوي لحافن الدم
+ . C . 0 . I C I . E I 8 0 K R I 4 A . C C I
الدار البيضاء

BON d'ATTRIBUTION
NUMERO 0000001195472

Date et heure 06/01/2024 - 18:21
Etablissement CENTRE AL MAWADDA CATHETERISME
(05PRI00165)
CASA
20000

Malade no 1052092
Nom et prenom M'HAMDI MUSTAPHA
Sexe / ne(e) le
Groupe sanguin O Positif

Service
Ref. commande 1013032067

CGR DON HOMOLOGUE (3H000)

Four	NO DE DON /	No Lot	GR	Unite	Qte	Perime le	Qualificatifs	Vol
0005	05236725853		O +		1	17/02/2024		250

TOTAL

Produit - Libelle	Qte	Vol	PU (Dh)	Prix Total
3H000 / - CGR DON HOMOLOGUE	1	250	360/poche	360

Signature responsable

MOHAMED.R



Ministère de la Santé
Régional de Transfusion
Sanguine
CASABLANCA



وزارة الصحة
F.E.U. OF I T A I O
المركز الجهوي لتخافن الدم
CC.O.I.C.I.E.I 800001 4A.CCI
الدار البيضاء

BON d'ATTEBUTION
NUMERO 000000195058

Date et heure 05/01/2024 - 20:57
Etablissement CENTRE AL MAWADDA CATHETERISME
(05PRI00165)
CASA
20000

Malade no 1052092
Nom et prenom M'HAMDI MUSTAPHA
Sexe / ne(e) le
Groupe sanguin O Positif

Service
Ref. commande 1013032065

CGR DON HOMOLOGUE (3H000)

Four	NO DE DON /	No Lot	GR	Unite	Qte	Perime le	Qualificatifs	Vol
0005	05236724105		O +		1	16/02/2024		250

TOTAL

Produit - Libelle	Qte	Vol	PU (Dh)	Prix Total
3H000 / - CGR DON HOMOLOGUE	1	250	360/poche	360

Signature responsable

ALAMI.B







SERVICE DE CARDIOLOGIE VAL D'ANFA
19, Bd. Franklin Roosevelt, Anfa, Casablanca

ECHOCARDIOGRAPHIE DOPPLER COULEUR

Nom : **MHAMDI MOSTAPHA**

Age : **ans**
Date : **10/ 01 / 2024**

Sexe : **M**
Médecin demandeur :

- Indication :
- Conditions Techniques : bonnes
- Racine de l'Aorte : non calcifiée, non dilatée : 35 mm.
- Valve Aortique : normal.
- Oreillette Gauche : non dilatée : 36 mm.
- Valve Mitrale : normale.
- Ventricule Gauche : non dilaté : D.T.D. = 43 mm ; D.T.S. = 23 mm.
Non Hypertrophié. S.I.V.d. = 7 mm ; P.P.d. = 7 mm.
Cœur normokinétique. Fraction d'éjection estimée à 76 %.
- Ventricule Droit : non dilaté : 13 mm.
- Valve Tricuspidale : normale.
- Valve Pulmonaire : R.A.S.
- Péricarde : libre.
- Autre : Pas d'épanchement péricardique.

DIMENSIONS DES CAVITES CARDIAQUES ET DE LA RACINE DE L'AORTE

Racine de L'Aorte	Oreillette Gauche	Distance E- Septum	Ventricule Gauche	Ventricule Droit	Fraction D'éjection
35 mm (20 à 37 mm)	36 mm (19 à 40 mm)	05 mm (inf. à 5 mm)	D.T.D.:43 mm D.T.S.:23 mm F.R. 45%	13 mm (inf. à 26 mm)	76 %

DOPPLER CONTINU, PULSE ET COULEUR

- Flux Mitral : flux diastolique non accéléré.
Pas d'insuffisance mitrale.
- Flux Aortique : non accéléré Vmax. 1.06 m/s.
Pas d'insuffisance aortique.
- Flux Tricuspidale : normal.
- Flux Pulmonaire : non accéléré.

CONCLUSION : BONNE FONCTION SYSTOLIQUE DU VENTRICULAIRE GAUCHE. FRACTION D'EJECTION ESTIMEE A 76%. CAVITES CARDIAQUES NON DILATEES. PAS D'EPANCHEMENT PERICARDIQUE. PAS DE LESIONS VALVULAIRES.

Signé : Docteur Najib GARTI

Abréviations : D.T.S. = diamètre téléstolique ; D.T.D. = diamètre télédiastolique ; F.R. = Fraction de raccourcissement, F.E. = fraction d'éjection. S.I.V.d = septum interventriculaire en diastole ; S.I.V.s = septum interventriculaire en systole

I

طبيب قلب
CARDIOLOGUE - ANFA
19, Bd Franklin Roosevelt / Ex. Bd. Mohammed VI, Casablanca
Tél: 05 22 38 09 09 - Gsm: 0661 245788



SERVICE DE CARDIOLOGIE VAL D'ANFA 19, Bd. Franklin Roosevelt, Anfa, Casablanca

Mr M'hamdi Mustapha né en 1951 admis pour SCA compliqué d ICG et hémorragie digestive +++

FRCV HTA+

Diabète+ depuis 30ans sous insuline depuis 2jr
Dyslipidémie
Tabac sevré depuis 30ans

ATCD : chirurgicaux cataracte en 2021

Douleurs + malaise + douleurs thoraciques en 2021 à l'aéroport de NYC
Indication d'une coronarographie fut poser en 2022 refus catégorique du patient

Allergies : RAS

Mode de vie : ancien naviguant, activité sportive quotidienne

HDM :

Patient ayant consulté Dr Bensafidine Soumya cardiologue le mardi 02.01.2024 pour douleurs thoraciques qui lui a indiqué une coronarographie en urgence mais le patient a préféré voir son cardiologue traitant le 03/01/2024 en urgence pour douleurs thoraciques subintrante d'aggravation progressives depuis plus 48H. le patient accepte de faire une coronarographie après PEC.
Jeudi après midi vers 16h30 en se rendant aux WC le patient présente une hématomèse importante suivie de douleurs thoraciques + malaise+++ chute de tension transfert en urgence avec ambulance médicalisé au sein de notre service.

Examen clinique à l'arrivée :

TA=80/47mmHg, FC=123BPM extrémité froide SaO2=98% en AA.

ECG=RRS, QRS fins rabotage des ondes R en antérieur sous décalage du segment ST en latérale.

ETT= FEVG 54% hypokinésie antérieur

TSA= pas de sténose carotidienne

Coro : Réseau calcifié Lésions tritronculaires sévères Sténose serrée du TC ostiale distale Occlusion chronique de l IVA moyenne Sténose serrée de l IVA III. Sténose serrée de l OSTIUM de l'ACX. Sténose serrée de l ACX moyenne et distale. Sténose serrée de la 2nd marginale. Sténose serrée de l ACD proximal moyenne et distale.

Indication à un staff médicaux chirurgicale.

Bio Hb=7.1g/dl ? Plaquette :133000, créatinine : urée :0.91 CRP :4mg/l

Indication à arrêt du Plavix baisse de l IEC introduction des IPP en bolus 80mg ivd ensuite en IVSE 5amp/24h

Evolution :

Sur le plan de l'anémie : bonne évolution de l'hémorragie digestive haute après transfusion de 3 culots globulaire ainsi que du FERINJECT Arrêt du maelena sous IPP IVSE

Sur le plan cardiologique : bonne évolution avec absence de douleurs thoracique ainsi que d'une dyspnée de repos absence de modification électrique

Sortie du patient stable sur le plan hémodynamique absence de dyspnée de repos absence de douleurs thoracique

Le dossier sera discuter en staff médico-chirurgicale pour la suite de la prise en charge.

Dr. Nihal ABASSI
Cardiologue Interventionnel
Institut de Cardiologie et d'Angéiologie
728, Bd. Mohammed VI, Casablanca
Tél: 05 22 80 00 08
INPE: 061312575

Cabinet de Cardiologie et d'Explorations Cardio-Vasculaires

Dr Najib GARTI

CARDIOLOGUE

Diplômé de la faculté de médecine de Limoges (France)
Ancien médecin attaché à l'hôpital militaire Mohamed V de Rabat
Consultant, ancien chef de service de cardiologie en Arabie Saoudite
Echographie du cœur, des artères et des veines
Réadaptation cardio-vasculaire Epreuve d'effort et Holter tensionnel

ECHO DOPPLER VASCULAIRE COULEUR

Nom : **M HAMED I MUSTAPHA**

Age : **ans**

Date : **10/ 01 / 2024**

Indication :

Sexe : **M**

Médecin demandeur :

**EXAMEN DOPPLER DES VAISSEAUX A DESTINÉE
CEREBRALE :**

Conclusion :

EchoDoppler des vaisseaux du cou montre une sténose très serrée de la Carotide interne gauche avec accélération du flux à ce niveau. Petite plaque de la bifurcation droite sans conséquence hémodynamique.

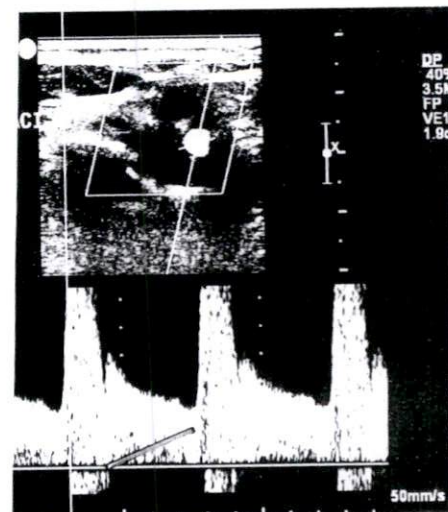
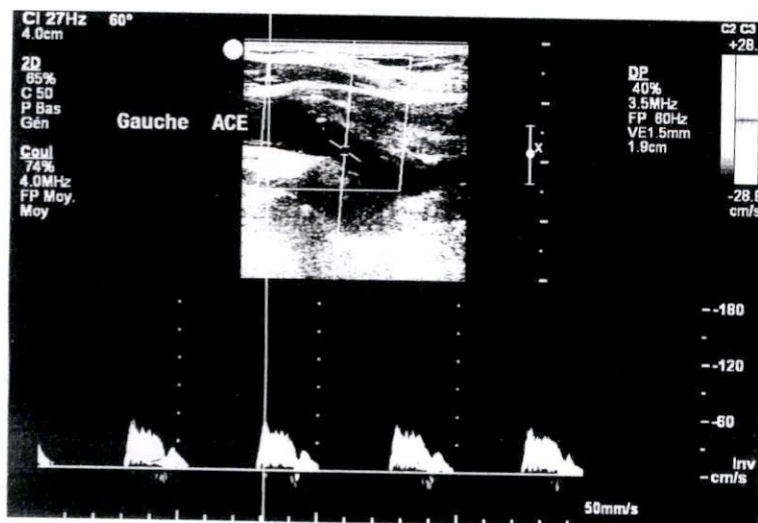
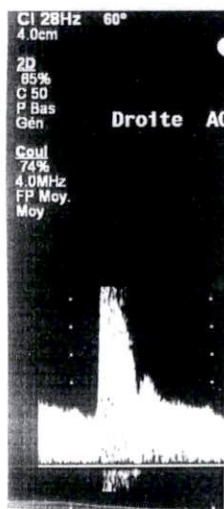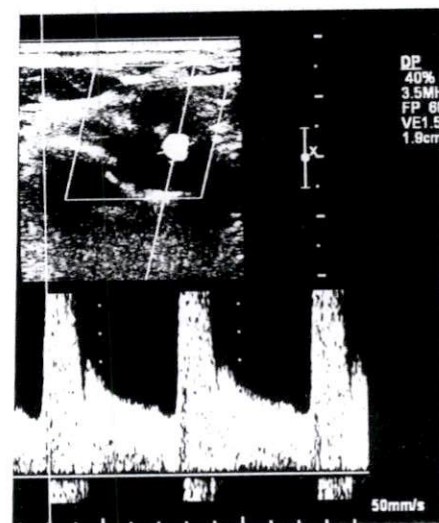
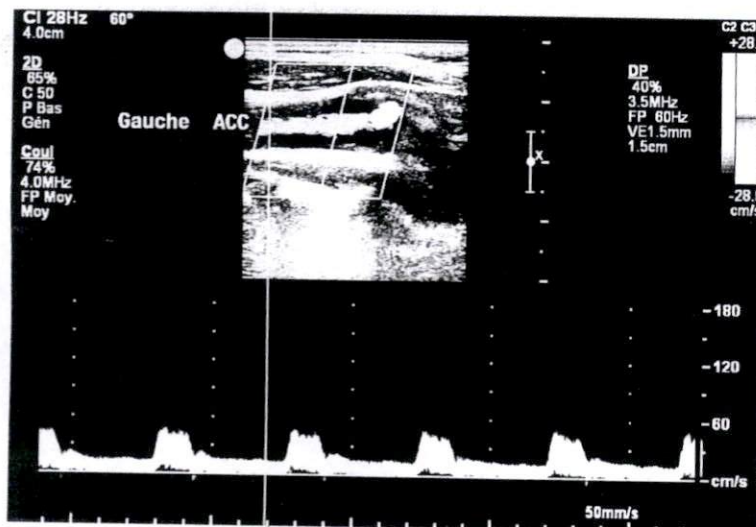

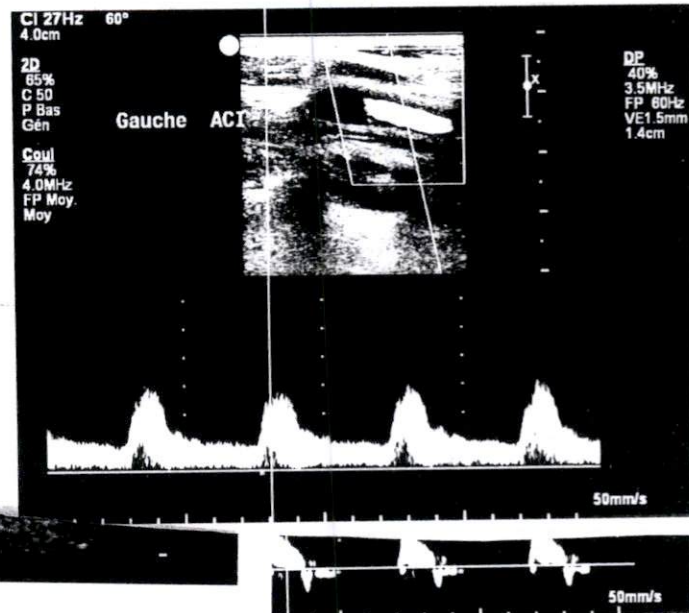
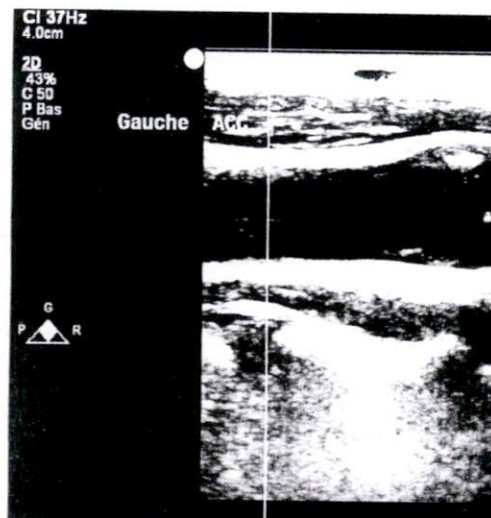
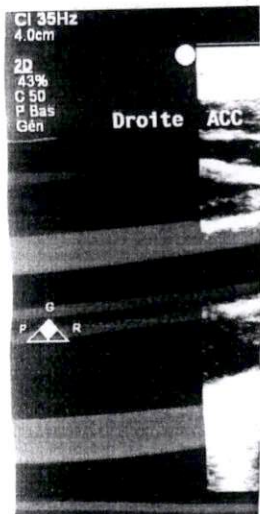
Signé : Docteur Najib GARTI


CARDIOLOGUE - RYTHMOLOGUE
19, Bd Franklin Roosevelt (Ex. Bd. Mly Rachid)-Casa
Tél. 05 22 36 09 09 - Gsm 0661 243 006

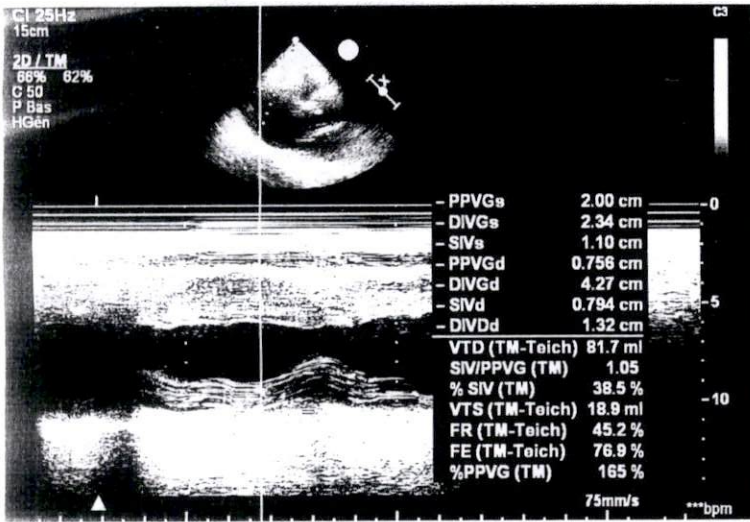
M'Randi

M'Randi; MUSTA

M'Randi; MUSTA



M'hamedi MOÏTAPHA



M'hamedi MOÏTAPHA

