

168154

M. LARABI Mohammed

Né le 24/04/1949 ()

Examen N° **23PR31259**

Prélevé le 27/06/2023

Reçu le 28/06/2023

Prescrit par le **Dr MESSAS AUREL**

Double à : . PMSI HOPITAL AMERICAIN DE PARIS

HOPITAL AMERICAIN DE PARIS

Docteur MESSAS AUREL

HOPITAL AMERICAIN DE PARIS

63 BD VICTOR HUGO

92200 NEUILLY SUR SEINE

V. réf : 230180862

CARTOGRAPHIE PROSTATIQUE PAR VOIE TRANS-PERINEALE

Renseignements cliniques communiqués : PSA élevé – PIRADS 4 – ZP gauche

Siège	n° flacon	Nombre fragments	taille cumulée (mm)	Nombre biopsies +	Taille adk (mm)	Grade	Extension extra- capsulaire	Engainement périnerveux
Cible 1	1	1	16	1	6 (38%)	7 (3+4) 15% de grade 4		
Cible 1	2	1	6	1	6 (100%)	7 (3+4) 40% de grade 4		
Cible 1	3	1	6	1	6 (100%)			
Cible 1	4	1	11	1	1 (9%)			
Cadrage 1	5	1	10	1	5 (50%)	7 (3+4) 40% de grade 4		
ZPP centrale gauche	6	1	10	0	0 (0%)			
ZPP interne gauche	7	1	12	0	0 (0%)			

Suite de l'examen **23PR31259** concernant le patient **LARABI Mohammed**

ZPA centrale gauche	8	1	11	0	0 (0%)			
ZPP externe gauche	9	1	10	1	4 (40%)	7 (4+3) 70% de grade 4		
ZPP interne droite	10	1	11	0	0 (0%)			
ZPP centrale droite	11	1	8	0	0 (0%)			
ZPP centrale droite	12	1	13	0	0 (0%)			
ZPP externe droite	13	1	9	1	1 (11%)	6 (3+3)		
ZPA externe droite	14	1	7	1	1 (14%)	6 (3+3)		

ZPP : zone périphérique postérieure ; ZPA : zone périphérique antérieure

Modalités de fixation : conformes aux recommandations internationales (fixation au formol tamponné à 10%)

Technique histologique : tissus examinés après fixation, inclusion en paraffine, coupe et coloration HE ou HES.

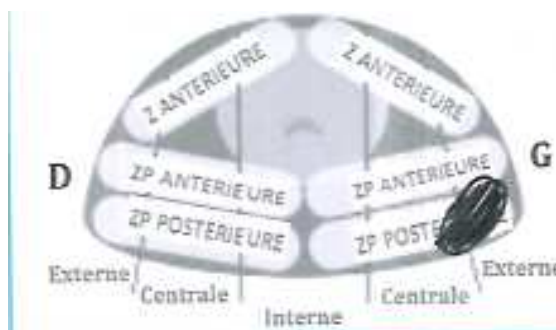
CONCLUSION :

Adénocarcinome prostatique infiltrant, bilatéral :

- Score maximal de Gleason 7 (4 + 3) avec 70% de grade 4 (sans architecture cribriforme ni contingent intraductal).
- *Grade Group* 3 selon l'ISUP/OMS 2022.
- Biopsies tumorales : 3B+/9 biopsies standards et 5B+/5 biopsies ciblées (total : 8B+/14).
 - occupant 2 mm des 48 mm des biopsies standards à droite, nombre de biopsies envahies : 2/5

Suite de l'examen **23PR31259** concernant le patient **LARABI Mohammed**
PARIS

- occupant 4 mm des 43 mm des biopsies standards à gauche, nombre de biopsies envahies : 1/4
- occupant 22 mm des 49 mm des biopsies ciblées à gauche.
- Plus grande longueur tumorale : 6 mm
- Absence de PIN de haut grade.
- Absence d'envahissement tumoral extra-prostatique.
- Absence d'engainement tumoral périnerveux extra-prostatique.



Le 04/07/2023 09:31

Dr MOROCH Julien



Conformément aux textes en vigueur vos échantillons tissulaires et/ou cellulaires seront conservés pour une période réglementée puis éliminés ou utilisés ou cédés, sauf opposition de votre part à manifester auprès de notre délégué à la protection des données dpo@medipath.fr, à des fins de Recherche Scientifique, Développement Technique ou Contrôle Qualité