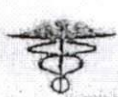

role 2023



MUPRAS
MUTUELLE DE PREVOYANCE &
D'ACTIONS SOCIALES DE ROYAL AIR MAROC

22196

DEMANDE D'ACCORD PREALABLE

A REMPLIR PAR L'ADHERENT

Matricule : N° de poste :
Nom et Prénom de l'adhérent : ZERVAL Abdelhakim Tél. bureau :
Nom et Prénom du bénéficiaire : lui même Tél. domicile :
Age : 1955

A REMPLIR PAR LE PRATICIEN

Je soussigné : Dr. Mohamed ALLOU
Estime que l'état de santé de M^r M^{me} M^{lle} : ZERVAL Abdelhakim
Nécessite : Hosp. à domicile de 9 jours en soins intensifs + ECG + ECG TSA +
Un acte coté à la nomenclature : Stimul. Cerebral +
Stimul. Cerebral de contr. + Holter ECG + Analyses + pharmacie
(Préciser le coefficient)
Une hospitalisation de : 9 jours en soins intensifs
(Approximatif)
A :
(Préciser l'établissement hospitalier)

STRICTEMENT CONFIDENTIEL

Renseignements sur la nature de l'affection et de l'acte thérapeutique
(A l'attention du Médecin Conseil)

AVC ischémique Sur HTA

(Cacher, Date et Signature du praticien)

A REMPLIR PAR LE MEDECIN CONSEIL DE LA MUPRAS

Décision

N. B : cette demande de prise en charge doit être adressée ou faxée à la MUPRAS le premier jour ouvrable, sinon la MUPRAS se garde le droit de la rejeter.

SIEGE SOCIAL : AEROPORT CASA-ANFA

Tél : 022 91-26-46 / 91-26-43 / 91-28-37 / 91-28-13 / 91-26-39 / 91-28-83



مصلحة أمراض القلب الدار البيضاء - الوازيس

CLINIQUE Cardiologique Casa-Oasis

Cardiologie / Cardiologie Interventionnelle / Radiologie Vasculaire Interventionnelle

Chirurgie Cardio Vasculaire et Thoracique

Coro-Scanner / 128 barrettes

Devis

F A C T U R E

N° : 643 / 2020 du 21/02/2020

Nom patient **ZEROUAL ABDERRAHIM**

Entrée 19/02/2020

Prise en charge **MUPRAS**

Sortie 21/02/2020

Désignation des prestations	Nombre	Lettre Clé	Prix Unitaire	Montant
HOLTER ECG	1,00		600,00	600,00
SCANNER CÉRÉBRAL	1,00		1 500,00	1 500,00
SCANNER CÉRÉBRAL DE CONTRÔLE	1,00		1 500,00	1 500,00
ECHO DES TSA	1,00		600,00	600,00
SOINS INTENSIFS	2,00		1 000,00	2 000,00
ECHOGRAPHIE CARDIAQUE	1,00		650,00	650,00
			<i>Sous-Total</i>	6 850,00
PHARMACIE	1,00		257,75	257,75
			<i>Sous-Total</i>	257,75
Total Clinique				7 107,75
LABO PALMIER	1,00		1 889,40	1 889,40
			<i>Sous-Total</i>	1 889,40
Total Autres prestations				1 889,40

Arrêtée la présente facture à la somme de :

HUIT MILLE NEUF CENT QUATRE-VINGT-DIX-SEPT DIRHAMS QUINZE CENTIMES

Total 8 997,15

Immatriculation :

Adhérent :

Affiliation :

N° prise en charge :

Cin :

Part organisme

8 997,15

Part patient

CLINIQUE CARDIOLOGIQUE
CASA - OASIS
20, Rue de France - Casablanca
Tél: 05 22 98 75 75 / 05 22 98 07 06 / 05 22 99 49 72 / Fax: 05 22 98 83 25 - GSM: 06 72 29 45 14 - 06 72 29 47 13 - 06 72 29 48 72
E-mail: elinique_cardiologique@hotmail.com - Patente: 34788311 - C.N.S.S: 7379622 - I.F: 01006967 - I.C.E: 001750502000084
N° Cpte: 190 780 21211 430 4969 0009 74 Banque Centrale Populaire - Casablanca

20, Rue France Ville - Oasis - CASABLANCA 20000 الدار البيضاء - الوازيس - 20, Rue de France - Casablanca
Tél : 05 22 98 75 75 / 05 22 98 07 06 / 05 22 99 49 72 - Fax : 05 22 98 83 25 - GSM : 06 72 29 45 14 - 06 72 29 47 13 - 06 72 29 48 72
E-mail : elinique_cardiologique@hotmail.com - Patente : 34788311 - C.N.S.S : 7379622 - I.F : 01006967 - I.C.E : 001750502000084
N° Cpte : 190 780 21211 430 4969 0009 74 Banque Centrale Populaire - Casablanca



مصلحة أمراض القلب الدار البيضاء - الوازيس

CLINIQUE Cardiologique Casa-Oasis

Cardiologie / Cardiologie Interventionnelle / Radiologie Vasculaire Interventionnelle

Chirurgie Cardio Vasculaire et Thoracique

Coro-Scanner / 128 barrettes

Casa, le 19/02/2009

Monsieur ZEROUAL Abdelhakim né en 1955,

admis le 19 Février 2009 pour AVC ischémique en HTA.

Dr. Mohamed ALLAOU
Cardiologue
20, Rue de France Ville, Oasis
Casablanca Tél. 05 22 98 07 06

Clinique cardiologique OASIS HOLTER ECG Rapport

prénom: zeroual abderrahim

département:

ID: 0000528

Bed No.:

Début: 2020-02-19 18:01:46

Sexe: MGle

Admission No.:

Arrêtez: 2020-02-20 16:33:10

Âge:

N° Dossier:

Temps total: 22:31:24

FC:

FC Moy:	81	
Min FC:	57	Temps: 2020-02-20 07:05:58
Max FC:	126	Temps: 2020-02-20 13:51:58
Total Bats:	110274	
Bats anormaux:	811	
Bats anorm/1000:	7	

Le temps de pause:

Pause R-R > 2000 ms: 0

S:

Total S:	760	Single:	749 SVE
Total S Doublet:	4	Total:	8 SVE
Bigeminisme:	0	Total:	0 SVE
Trigeminisme:	0	Total:	0 SVE
Total S Tachycardie:	1	Total:	3 SVE
S Permillage:	6		
Max S dans une min.:	6		

V:

Total V:	51	Single:	51 VE
Total V Doublet:	0	Total:	0 VE
Bigeminisme:	0	Total:	0 VE
Trigeminisme:	0	Total:	0 VE
Total V Tachycardie:	0	Total:	0 VE
V Permillage:	0		
Max V dans une min.:	3		

HRV(Domaine de Temps):

SDNN (ms) :	93.8
SDANN (ms) :	123.3
rMSSD (ms) :	50.2
PNN50 (%) :	5.8
CV :	0.08

HRV(Domaine de fréquence):(ms*ms/Hz)

Puissance:	3941.7
ULF :	2098.1
VLF :	1304.5
LF :	265.2
HF :	274.0

ST:

	Élévation		Dépression	
	(seg.)	(mV/min)	(seg.)	(mV/min)
V1:	0	0.2	2	0.1
V3:	7	0.2	0	0.1
V5:	0	0.2	2	0.1

Conclusion:

Enregistrement Holter ECG sur 24 heures, objectivant un rythme de base régulier sinusal avec une fréquence cardiaque moyenne à 81 bpm (min à 57, max à 126 bpm)
Présence d'une hyper escitabilité supra ventriculaire avec 760 ESSV, dont 4 doublets et 1 triplet sans passage en fibrillation auriculaire
Absence d'hyper excitabilité ventriculaire
Absence de pauses

Dr. Mohamed ALLAOU
Cardiologue
20, Rue de France 18, OASIS
Casablanca - Tél: 05 22 88 07 06

Signature du médecin:



مصحة أمراض القلب الدار البيضاء - الوازيس

CLINIQUE Cardiologique Casa-Oasis

Cardiologie / Cardiologie Interventionnelle / Radiologie Vasculaire Interventionnelle

Chirurgie Cardio Vasculaire et Thoracique

Coro-Scanner / 128 barrettes

الدكتور محمد علاوي

Dr. Mohamed ALLAOUI

CARDIOLOGUE

DES de Cardiologie

et

Pathologie Vasculaire

de la Faculté

de

Médecine de PARIS

Ancien Interné

des

Hôpitaux de NANCY

Membre de la Société

Française de Cardiologie

ECHO DOPPLER DES CAROTIDES

Nom	: ZEROUAL
Prénom	: ABDERRAHIM
Date	: le 19/02/2020

- Les artères carotides sont perméables sans surcharge athéromateuse.
- Absence de signes echo-dopplers en faveur d'une sténose artérielle segmentaire significative ou d'occlusion pathologique.
- Absence d'inversion de flux des artères vertébrales qui sont perméables.

*AU TOTAL :

Echo des troncs supra-aortiques sans particularité chez ce patient.

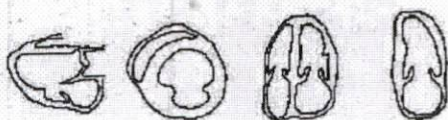
Dr. Mohamed ALLAOUI
Cardiologue
20, Rue de France - Casablanca
Casablanca - AL 05 22 98 07 05

CLINIQUE DU COEUR CASA-OASIS

Date 19/02/2020

Nom ZEROUAL, ABDERRAHIM

Diagnostic



X Non-interprétable	(--)	4 Dyskinétique	(4.0)
1 Normal	(1.0)	5 Anévrysmal	(5.0)
2 Hypokinétique	(2.0)	6 Akinétique avec cicatrice	(3.0)
3 Akinétique	(3.0)	7 Dyskinétique avec cicatrice	(4.0)

2D

OG Surf	12.1 cm ²
OD Surf	10.5 cm ²
VGd Long (A4C)	6.6 cm
VG Vol tD (A4C sim)	68 ml
VGs Long (A4C)	5.1 cm
VG Vol tS (A4C sim)	21 ml
FE VG (A4C sim)	69 %
Véjéc (A4C sim)	47 ml

M-Mode

SIVd	1.1 cm
VGd	4.5 cm
PPVGd	1.2 cm
SIVs	1.4 cm
VGs	3.1 cm
PPVGs	1.6 cm
Vol tD (Teich)	94 ml
Vol tS (Teich)	37 ml
FE(Teich)	61 %
FR%	32 %
Véjéc (teich)	57 ml
Racine Ao Diam	3.6 cm
OG Diam	3.5 cm
OG/Ao	0.97

Doppler

VM E Vit	0.63 m/s
VM Tdéc	201 ms
VM Pente Déc	3.1 m/s ²
VM A Vit	1.03 m/s
VM E/A Ratio	0.61
ssAo Vmax	0.96 m/s
ssAo Vmoy	0.57 m/s
ssAo GDmax	3.68 mmHg
ssAo GDmoy	1.63 mmHg
ssAo Durée	278 ms
ssAo ITV	15.9 cm
FC	75 BPM
VA Vmax	1.01 m/s
VA Vmoy	0.73 m/s
VA GDmax	4.09 mmHg
VA GDmoy	2.37 mmHg
VA Durée	247 ms
VA ITV	18.1 cm
FC	87 BPM

Resultats

- VG non dilaté, siège d'une hypertrophie concentrique homogène non obstructive
- Contractilité globale et segmentaire conservées FEVG=60%
- Profil mitral type 1 avec pressions de remplissage basses
- Absence d'anévrysme, Absence de thrombus
- OG non dilatée libre d'échos
- VM souple, pas de valvulopathie mitrale significative

- VAo souple, pas de fuite ni sténose
- Cavités droites non dilatées
- Absence d'HTAP
- Péricarde sec
- VCI non dilatée

Conclusion

1. Aspect de cardiopathie hypertrophique d'origine hypertensive compensée, pas de valvulopathie significative, bon VD, pas d'HTAP.

Dr. Mohamed ALIAOUI
Cardiologue
20 Rue de France, Alg. OAS
Compétence 24/05/2006



مصلحة أمراض القلب الدار البيضاء - الوازيس
CLINIQUE Cardiologique Casa-Oasis

Cardiologie / Cardiologie Interventionnelle / Radiologie Vasculaire Interventionnelle
Chirurgie Cardio Vasculaire et Thoracique
Coro-Scanner / 128 barrettes

T.D.M CEREBRALE

Nom	: ZEROUAL
Prénom	: ABDERRAHIM
Médecin Traitant	: DR ALLAOUI MOHAMED
Date	: le 19/02/2020

***Technique d'Examen :**

Acquisition spiralee avec reconstructions en coupes fines axiales sans injection de produit de contraste.

***Résultats :**

.Al'étage sous tentoriel :

- Absence d'anomalie parenchymateuse ponto-cérébelleuse.
- Le V4 est en place non dilaté.
- Les citernes de la base sont libres.

.A l'étage sus tentoriel :

- Présence de petites cavités porencéphaliques séquellaires occipitales gauche et fronto-pariétale profonde droite.
- Les structures médianes sont en place.
- Absence de dilatation du système ventriculaire.
- Les espaces sous arachnoïdiens sont libres.

***Au total :**

Petites cavités séquellaires d'AVC ischémique occipitales gauche et fronto-pariétale droite profonde.

CLINIQUE CARDIOLOGIQUE
CASA-OASIS
Consultation
20, Rue France Ville - Oasis - CASABLANCA 20000

CONFRATERNELLEMENT
DR M. BELCADAD
Dr. BELCADAD
Radiologue



مصلحة أمراض القلب الدار البيضاء - الوازيس

CLINIQUE Cardiologique Casa-Oasis

Cardiologie / Cardiologie Interventionnelle / Radiologie Vasculaire Interventionnelle

Chirurgie Cardio Vasculaire et Thoracique

Coro-Scanner / 128 barrettes

T.D.M CEREBRALE

Nom	: ZEROUAL
Prénom	: ABDERRAHIM
Médecin Traitant	: DR ALLAOUI MOHAMED
Date	: le 21/02/2020

*Technique d'Examen :

Acquisition spiralee avec reconstructions en coupes fines axiales sans injection de produit de contraste.

*Résultats :

.Al'étage sous tentorial :

- Absence d'anomalie parenchymateuse ponto-cérébelleuse.
- Le V4 est en place non dilaté.
- Les citernes de la base sont libres.

.A l'étage sus tentorial :

- Présence de petites cavités porencéphaliques séquellaires occipitale gauche et fronto-pariétale profonde droite.
- Absence d'apparition d'autre anomalie parenchymateuse.
- Les structures médianes sont en place.
- Absence de dilatation du système ventriculaire.
- Les espaces sous arachnoïdiens sont libres.

*Au total :

Aspects similaires avec présence de petites cavités séquellaires d'AVC ischémique occipitale gauche et fronto-pariétale droite profonde.

CLINIQUE CARDIOLOGIQUE
CASA-OASIS
Consultation

CONFRATERNELLEMENT
DR M. BELCADI
Radiologue

Laboratoire Casalab Palmier SCP

Docteur M. Bezzari - Médecin Biologiste UCL Belgique
Docteur K. Ouazzani - Pharmacien Biologiste



CASALAB PALMIER

مختبر
التحليلات الطبية

FACTURE N° 2002193162
LABORATOIRE CASALAB PALMIER

Casablanca le 19-02-2020

Mr Abderrahim ZEROUAL

Demande N° 2002193162

Date de l'examen : 19/02/2020

Correspondant : Clinique du Coeur - Casa-Oasis

Récapitulatif des analyses		Val	Clefs
CN	Analyse		
0119	Hémoglobine glycosylée	B100	B
0120	Ionogramme complet	B160	B
0163	TSH	B250	B
0216	Numération Formule (Globules rouges/Blancs/plaquettes)	B80	B
0361	Marqueur Tumoral : Antigène prostatique spécifique : PSA	B300	B
0370	C R P (Protéine C réactive)	B100	B
0100	Acide urique	B30	B
0111	Créatinine	B30	B
0135	Urée	B30	B
0146	Transaminases O (TGO)	B50	B
0147	Transaminases P (TGP)	B50	B
0223	VS	B30	B

Total des B : 1210

Arrêtée la présente facture à la somme de : 1621.4 DH

Soit : mille six cent vingt et un dirhams quarante centimes

POUR RECEPTION FACTURE ET RESULTATS

Date d'impression: le 19-02-2020 à 18:50
Cachet et/ou signature de la clinique

Copie signée à retourner au laboratoire



Dossier n° 2002193162 de Mr Abderrahim ZEROUAL

4 / 5

LABORATOIRE D'ANALYSES MEDICALES CASALAB PALMIER SCP

50, rue Al Mortada - PALMIER - CASABLANCA

•Télé : 0522 98 83 83 •Fax : 0522 236729 •GSM : 0678 737371 - 0662 185698 •Email : accueil.casalab@gmail.com
•Tél : 37741235 •Patente : 34771789 •CNSS : 6576120 •ICE : 002189772000081



Laboratoire Casalab Palmier SCP

Docteur M. Bezzari - Médecin Biologiste UCL Belgique
Docteur K. Ouazzani - Pharmacien Biologiste



مختبر
التحليلات الطبية

FACTURE N° 2002203036
LABORATOIRE CASALAB PALMIER

Casablanca le 20-02-2020

Mr Abderrahim ZEROUAL

Demande N° 2002203036

Date de l'examen : 20/02/2020

Correspondant : Clinique du Coeur Casa-Oasis

Récapitulatif des analyses		
CN	Analyse	Val
0110	Cholestérol HDL + LDL	B30
0106	Chlore Cholestérol total	B30
0118	Glycémie	B60
0134	Triglycérides	B

Total des B : 200

Arrêtée la présente facture à la somme de : 268 DH

Solt : deux cent soixante-huit dirhams

POUR RECEPTION FACTURE ET RESULTATS

Date d'impression: le 20-02-2020 à 10:27
Cachet et/ou signature de la clinique

Copie signée à retourner au laboratoire



Dossier n° 2002203036 de Mr Abderrahim ZEROUAL

3/4

LABORATOIRE D'ANALYSES MEDICALES CASALAB PALMIER SCP

50, rue Al Mortada - PALMIER - CASABLANCA

•Télé : 0522 98 83 83 •Fax : 0522 236729 •GSM : 0678 737371 - 0662 185698 •Email : accueil.casalab@gmail.com

•Patente : 34771789 •CNSS : 6576120 •ICE : 002189772000081



ROYAUME DU MAROC
CARTE NATIONALE D'IDENTITE

المملكة المغربية
البطاقة الوطنية للتعريف

ABDELLAHIM
ZEROUAL
Né le 15.10.1955
à BOUSKOURA NOUACEUR
Valable jusqu'au 28.11.2021
صالح إلى غاية 28.11.2021
عبد الرحيم
زروال
مرداه بن زروال
ب بوسكورة النواصر
صالح إلى غاية
المدير العام للأمن الوطني
الشرطي المصطفى

W10135



N° W10135 رقم " Valable jusqu'au 28.11.2021 صالح إلى غاية

ابن عمر بن الحسين
و عائشة بنت الحسن

Fils de OMAR ben L'HOUGINE
et de AICHA bent LAHCEN

العنوان 23 تهزلة الوفاء بني الخروبة برشيد

Adresse 23 LOT EL WAFI ANI DEROUA BERRECHID

N° état civil 1108/1956 رقم الحالة المدنية Sexe M الجنس

