

# GROUPE RADIOLOGIQUE DE CASABLANCA

## SCANNER - IRM

- ECHOGRAPHIE
- DOPPLER - DOPPLER ENERGIE
- RADIOLOGIE DENTAIRE



- SENOLOGIE
- STEREOTAXIE MAMMAIRE
- RADIODIAGNOSTIC

## Centre d'imagerie médicale

Dr. K. Belyamani  
Dr. H. Bengelloun  
Dr. Z. Tazi chaoui

04/01/2021

PATIENT

AL MOUZANI BOUCHAIB

MEDECIN TRAITANT

### TDM THORACIQUE:

#### TECHNIQUE :

Examen TDM pratiqué en coupes spiralées sans contraste.

#### RESULTATS :

Mise en évidence de quelques plages en verre dépoli bilatérales, de siège sous-pleural intéressant 50% du parenchyme pulmonaire.

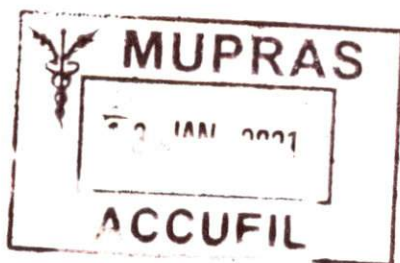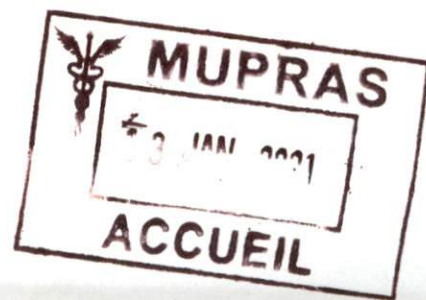
Pas de foyer de condensation réticulé.

Pas d'épanchement pleural.

Pas d'adénomégalie médiastinale.

#### CONCLUSION :

Aspect de pneumonie COVID 19 intéressant 50% du parenchyme pulmonaire.



DR. K. BELYAMANI

Dr. BELYAMANI Khalid  
Spécialiste en Imagerie Médicale  
4, Rue Socrate - Casablanca  
Tél : 05 22 39 07 07



# مصحى الاختصاصات الشفاء Clinique des Spécialités Achifaa

Angle Rues Lahcen El Arjoune et Lavoisier (face Hôpital 20 Août)  
05 22 85 92 20 (10 L.G.) - Fax : 05 22 86 22 23 - Casablanca - Maroc

## Compte rendu d'hospitalisation

Date Entrée : 04/01/21

Date sortie :

M AL MOUZANI BOUCHAIB né en 1946 a été admis à la clinique pour prise en charge d'une pneumopathie virale COVID 19

ATCD HTA, Diabète, tumeur colique traité

Symptomatologie clinique : toux, asthénie altération de l'état général  
dyspnée myalgie

A l'admission désaturation en O2 avec une SpO2 à 82 % état  
hémodynamique était stable

La TDM thoracique avait montré un aspect scanographique d'une  
pneumopathie concordant avec une atteinte infectieuse virale type  
COVID 19 dont l'étendu été estimée à 50 %

Le bilan avait montré des stigmates biologiques inflammatoires évocateur  
d'une atteinte COVID 19 avec des taux élevés de CRP, D dimères,  
fibrinogène, ferritinémie

Un traitement a été démarré, Antibiothérapie, Corticoïdes,  
vitaminothérapie, aspirine, réhydratation, correction des troubles  
hydroélectrolytiques, Protection gastrique Oxygénothérapie à haut débit,  
HBPM, monitoring glycémique et correction par insuline Actrapid en  
fonction du dextrostix

Evolution à ce jour le 12/01/21 : toujours dépendant d'un haut débit  
d'oxygène sous masque 15l/mn, un bilan biologique de contrôle et une  
TDM thoracique sont en cours



Angle Rues Lahcen El Arjoune et Lavoisier (face Hôpital 20 Août) - Casablanca - Maroc  
Tél.: 05 22 85 92 20 (10 L.G.) - Fax : 05 22 86 22 23 - URGENCES 24/24 مستعجلات  
E-mail : cliniqueachifaa@menara.ma - Cpt : 190780212119260735000196  
I.F. : 40158488 - CNSS : 7724223 - Patente N° : 37908413 - ICE : 001743751000001

AL MOUZA NI ~~Abdenne~~  
Bouchaib

000 N° 08

0657-83-28-48

Complément de dossier de prise en charge