



CLINIQUE
LE LITTORAL

RADIOTHERAPIE CONFORMATIONNELLE ET DOSIMETRIE 3D - CURIETHERAPIE - MEDECINE NUCLEAIRE - ONCOLOGIE MEDICALE
ONCOHEMATOLOGIE - GREFFE DE MOELLE - RADIOLOGIE - CHIRURGIE CARCINOLOGIQUE - CHIRURGIE REPARATRICE ET ESTHETIQUE
SOINS INTENSIFS - REANIMATION ET TRAITEMENT DE LA DOULEUR - SOINS PALLIATIFS
RADIOFREQUENCE - DEPISTAGE ET DIAGNOSTIC DES TUMEURS

مصحة الساحل المختصة

DEMANDE DE PRISE EN CHARGE

MONSIEUR LE MEDECIN CONSEIL

MUPRAS

Mon Cher confrère,

Je vous prie de bien vouloir trouver ci-dessous les renseignements cliniques

Concernant M.

Naima MOUZABI Ep. MABROUR

Ayant droit à la couverture médicale par votre organisme gestionnaire.

Je vous écris pour information et en vue de démarches administratives utiles
pour une prise en charge

Avec mes remerciements, veuillez croire, cher confrère, à mes considérations les
meilleures.

Renseignements cliniques :

LNH B agressif

Traitement proposé :

Mise en place de chambre implantable.

Des modifications du traitement pourraient survenir en fonction des évaluations
et de l'évolution de la maladie.

Casablanca, le

Dr .O. HAJJI

PR .R.SAMLALI



090003906

Cachet et signature
 RADIOTHERAPIE CONFORMATIONNELLE ET DOSIMETRIE 3D • RADIOTHERAPIE PAR MODULATION D'INTENSITE : IMRT • RAPID-ARC • RADIO-CHIRURGIE STEREOTAXIQUE •
 CURIETHERAPIE HAUT DEBIT • MEDECINE NUCLEAIRE • ONCOLOGIE MEDICALE • ONCO-HEMATOLOGIE • GREFFE DE MOELLE OSSEUSE • RADIOLOGIE •
 CHIRURGIE CARCINOLOGIQUE • CHIRURGIE REPARATRICE ET ESTHETIQUE • SOINS INTENSIFS • REANIMATION ET TRAITEMENT DE LA DOULEUR •
 SOINS PALLIATIFS • RADIOFREQUENCE • DEPISTAGE ET DIAGNOSTIC DES TUMEURS

Casablanca Le : 28/01/2021

Devis N° 197236/21

Page 1/1

A. Identification

N° Dossier : C1A28785

N° Identifiant : 2101203/21

Nom & Prénom : MOUZABI NAIMA

C.I.N. : 07/11/1950

Adresse :

B. Adhérent

Nom prénom :

Lien avec l'assuré : Lui même

C. Débiteur

Organisme : MUPRAS

N° d'affiliation :

N° d'immatriculation :

Traitement : Pose de chambre implantable

D. Période

Qté	Prestations	Prix U.	L C.	Coef	Mt Organisme
MEDICAL					
1	Pose de chambre implantable	7 000,00			7 000,00
Total Rubrique :					7 000,00

PARTIE CLINIQUE :

7 000,00

TOTAL GENERAL

7 000,00

Arrêté le présent Devis à la somme de :

Sept mille Dirhams

Cachet et signature

Clinique Spécialisée le Littoral
 Salaj 3, Bd La Grande Ceinture Ain Diab
 Casablanca - Amia
 Tél : 05 20 66 68 90 / 91 / 92
 Fax : 0522 79 86 96 / 0522 79 69 89
 C12



090003906

Cachet et signature

RADIOTHERAPIE CONFORMATIONNELLE ET DOSIMETRIE 3D • RADIOTHERAPIE PAR MODULATION D'INTENSITE : IMRT • RAPID-ARC • RADIO-CHIRURGIE STEREOTAXIQUE •
 CURIETHERAPIE HAUT DEBIT • MEDECINE NUCLEAIRE • ONCOLOGIE MEDICALE • ONCO. HEMATOLOGIE • GREFFE DE MOELLE OSSEUSE • RADIOLOGIE •
 CHIRURGIE CARCINOLOGIQUE • CHIRURGIE REPARATRICE ET ESTHETIQUE • SOINS INTENSIFS • REANIMATION ET TRAITEMENT DE LA DOULEUR •
 SOINS PALLIATIFS • RADIOFREQUENCE • DEPISTAGE ET DIAGNOSTIC DES TUMEURS

Casablanca Le : 28/01/2021

Devis N° 197236/21

Page 1/1

A. Identification

N° Dossier : C1A28785

N° Identifiant : 2101203/21

Nom & Prénom : MOUZABI NAIMA

C.I.N. : 07/11/1950

Adresse :

C. Débiteur

Organisme : MUPRAS

N° d'affiliation :

N° d'immatriculation :

Traitement : Pose de chambre implantable

B. Adhérent

Nom prénom :

Lien avec l'assuré : Lui même

D. Période

Qté	Prestations	Prix U.	L C.	Coef	Mt Organisme
MEDICAL					
1	Pose de chambre implantable	7 000,00			7 000,00
Total Rubrique :					7 000,00
PARTIE CLINIQUE :					7 000,00
TOTAL GENERAL					7 000,00

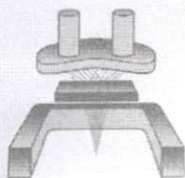
Arrêté le présent Devis à la somme de :

Sept mille Dirhams

Cachet et signature

Clinique Spécialisée le Littoral
 Salaj 3, Bd La Grande Ceinture Ain Diab
 Casablanca - Anfa
 Tél : 05 20 66 68 90/91/92
 Fax : 0522 79 86 96 / 0522 79 69 89
 C12

□



Laboratoire de Pathologie du Centre

Dr. Nouhad BENKIRANE

Pr. Laïla LARAQUI

Casablanca, le 30/12/20

Nom & Prénom : Mme MOUZABI NAIMA
Sur ordonnance du : Dr SLAOUI MOHAMED
Réf: 20H12565

Prélevé et parvenu au laboratoire le : 28/12/20

Organe ou siège du prélèvement : Duodénum + Estomac

Renseignement(s) clinique(s) : Age : 70 ans

1. Duodénum normal + Gastrite congestive : HP ?
2. Jonction antro-fundique : Plage de muqueuse déprimée + exulcérations en « cocarde » : Dysplasie ?
Dégénérescence ?

COMPTE RENDU ANATOMOPATHOLOGIQUE

1. L'examen histologique a porté sur 04 fragments biopsiques. La muqueuse gastrique est visible sur un fragment fundique et deux fragments antraux sur toute leur hauteur jusqu'à la musculaire muqueuse. Le volume glandulaire global est conservé. Le chorion est le siège d'une inflammation modérée, associant des lymphocytes, des plasmocytes et quelques polynucléaires neutrophiles. Les structures épithéliales sont partout normosécrétantes et bien différenciées. Présence d'HP (++)

Présence d'une métaplasie intestinale focale, sans signes de dysplasie.

La muqueuse duodénale est visible sur un fragment montrant un relief villositaire préservé. Les structures épithéliales sont normosécrétantes et bien différenciées. La LIE est évaluée à 12 %.

Le chorion oedémato-congestif est ponctué d'éléments inflammatoires lympho-plasmocytaires, et de rares éosinophiles. Pas vu d'agent pathogène.

Conclusion : - Gastrite antro-fundique chronique modérée, non atrophique, légèrement active, avec présence d'HP (+). Présence d'une métaplasie intestinale focale, sans signes de dysplasie.
- Muqueuse duodénale siège de discrets remaniements oedémateux et congestifs non spécifiques, sans atrophie villositaire et sans agent pathogène.

2. Reçu plusieurs fragments biopsiques, inclus en totalité. A l'examen histologique, quatre fragments intéressent une muqueuse gastrique antrale dont le chorion est occupé par un infiltrat cellulaire, fait d'éléments isolés, disposées selon une architecture diffuse, en plages. Les cellules sont de taille moyenne à grande, renferment des noyaux arrondis, à chromatine mottée et ponctuée parfois de petits nucléoles. Ces noyaux s'entourent d'un cytoplasme peu abondant très basophile, souvent à peine visible. Les mitoses sont nombreuses. Des cellules apoptotiques sont observées accompagnées de nombreux macrophages à corps tingibles, parsemant l'infiltrat.

Les autres fragments montrent une muqueuse antrale siège des mêmes lésions de gastrite chronique modérée, légèrement active avec présence d'HP (++)

Conclusion : - Muqueuse gastrique siège d'un infiltrat cellulaire, très suspect de lymphome, nécessitant une étude immunohistochimique complémentaire, réalisée à la demande.

Dr. Nouhad BENKIRANE

Dr. BENKIRANE
ANATOMO-PATHOLOGISTE
52, Boulevard Zerkouni
Tél. 22.51.31 - 22.51.34
22.50.59 - Fax. 22.50.90