

# CARDIO RADIO CATH-LAB

INSTITUT DE CARDIOLOGIE ET D'ANGÉIOLOGIE

0522 8950 77

483

PEC

## DEVIS

Date 08/04/2021

N° :210408093623AM

Nom patient : **BENSOUNA MOHAMED**

Prise en charge : **MUPRAS**

Traitements **DILATATION**

66318

PRESTATIONS		Nombre	Lettre clé	Prix Unitaire	Montant
	DILATATION CORONAIRE+STENT ACTIF	1		49 000,00	49 000,00
				Sous-Total	49 000,00

Arrêté le présent devis à la somme de :  
**QUARANTE-NEUF MILLE DIRHAMS**

Total devis

49 000,00

CARDIO RADIO CATH-LAB  
Institut de Cardiologie et d'Angéiologie  
728, Bd. Modibo Keita - Casablanca  
Tél: 05 22 80 00 00  
★ Fax: 05 22 82 16 12 ★



**Dr Driss BENCHAKROUNE**

Cardiologue - Rythmologue  
Diplômé de la faculté de médecine de Rabat  
Diplômé en rythmologie de l'université de Bordeaux  
Ancien médecin des hôpitaux de Bruxelles  
Ancien médecin de l'hôpital militaire de Rabat

دكتور بنشكرون ادريس  
متخصص في أمراض القلب و الشرايين  
متخصص في اضطرابات نبضات القلب  
خريج كلية الطب بالرباط و بوردو (فرنسا)  
طبيب سابق بمستشفيات بروكسل (بلجيكا)  
طبيب سابق بالمستشفى العسكري (الرباط)

## CABINET DE CONSULTATIONS ET D'EXPLORATIONS CARDIO-VASCULAIRES

Electrocardiogramme

Echographie cardiaque  
trans-thoracique

Echographie cardiaque  
trans-oesophagienne

Echographie doppler  
vasculaire

Holter rythmique

Holter tensionnel

Epreuve d'effort

Rythmologie diagnostique  
et interventionnelle

Implantation de pacemaker

Implantation de  
défibrillateur

Electrophysiologie  
endocavitaire

Exploration des troubles  
du rythme cardiaque  
et palpitations

07/04/2021

### **Demande d'angioplastie coronaire + stent actif**

**M. BENSOUNA Mohamed**

Patient de 80 ans, HTA grade 1, tabagisme sevré, AOMI, accusant un angor mixte ainsi qu'une dyspnée stade II + claudication intermittente des MI

Son examen cardiovasculaire trouve des BDC irréguliers

Son ECG inscrit un Rythme Régulier Sinusal à 70 c/mn avec BBDe et salves d'ESA

Son échocardiographie objective des **Cavités cardiaques non dilatées. Contractilité globale du VG conservée avec hypokinésie antérieure, FEVG = 55 % SB. Indication à une coronarographie**

La coronarographie objective une sténose serrée de l'ostium de l'artère circonflexe

Le patient nécessite une angioplastie + 1 stent actif

Cordialement

**Dr Benchakroune Driss**

Dr. BENCHAKROUNE Driss  
Cardiologue - Rythmologue  
193, Bd Oum Rabii Oulfa - Casablanca  
Tel : 05 22 90 80 20 - 07 77 04 78 68

193, bd Oum Rabii - 2ème étage - Oulfa - Casablanca  
193 شارع أم الربيع - ولفا - البيضاء  
( au dessus laboratoire ORBIO - Face Lydec )

Tel: 05 22 90 80 20

Portable/WhatsApp: 07 77 04 78 68

06 61 29 13 24

Email: driss.benchakroune@gmail.com



Dr Driss BENCHAKROUNE

Cardiologue - Rythmologue,  
Diplômé de la faculté de médecine de Rabat  
Diplômé en rythmologie de l'université de Bordeaux  
Ancien médecin des hôpitaux de Bruxelles  
Ancien médecin de l'hôpital militaire de Rabat

كتور بنشكرون ادريس

خصص في أمراض القلب و الشرايين  
خصص في اضطرابات نبضات القلب  
يح كليه الطب بالرباط و بوردو (فرنسا)  
بيب سابق بمستشفيات بروكسل (بلجيكا)  
بيب سابق بالمستشفى العسكري (بالرباط)

## CABINET DE CONSULTATIONS ET D'EXPLORATIONS CARDIO-VASCULAIRES

Le 24/03/2021

### COMPTE RENDU D'ECHOGRAPHIE DOPPLER CARDIAQUE

**M. BENSOUNA Mohamed**

Ventricule gauche non dilaté, à parois de taille normale, de contractilité globale conservée avec hypokinésie antérieure FEVG = 55 % SB

Pressions de remplissage du VG basses E/Ea = 5.05

Ventricule droit non dilaté, de bonne fonction systolique, TAPSE = 22 mm, Onde Sa tric = 14 cm/s.

Oreillettes de taille normale.

Aorte ascendante non dilatée.

Péricarde sec

Veine cave inférieure fine et COMPLIANTE.

Absence de thrombus intra-cavitaire ou de végétation décelable en ETT.

Sigmoïdes aortiques : 3 cusps, de bonne ouverture, absence de rétrécissement aortique ou de fuite aortique.

Valves mitrales de bonne ouverture, absence de rétrécissement mitral, micro fuite mitrale

Profil mitral type 1

Absence d'anomalie valvulaire pulmonaire ou tricuspide.

Fuite tricuspide minime physiologique, PAPS à 35 mmHg.

**AU TOTAL : Cavités cardiaques non dilatées. Contractilité globale du VG conservée avec hypokinésie antérieure, FEVG = 55 % SB. Indication à une coronarographie**

Electrocardiogramme

Echographie cardiaque  
trans-thoracique

Echographie cardiaque  
trans-oesophagienne

Echographie doppler  
vasculaire

Holter rythmique

Holter tensionnel

Epreuve d'effort

Rythmologie diagnostique  
et interventionnelle

Implantation de pacemaker

Implantation de  
défibrillateur

Electrophysiologie  
endocavitaire

Exploration des troubles  
du rythme cardiaque  
et palpitations

193, bd Oum Rabii - 2ème étage - Oulfa - Casablanca

193 شارع أم الربيع - ولفا - البيضاء

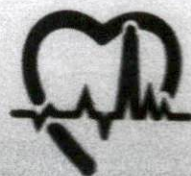
(au dessus laboratoire ORBIO - Face Lydec)

Tel: 05 22 90 80 20

Portable/WhatsApp: 07 77 04 78 68

06 61 29 13 24

BENCHAKROUNE Driss  
Cardiologue - Rythmologue  
Casablanca  
Tel: 05 22 90 80 20 - 07 77 04 78 68





ROYAUME DU MAROC  
CARTE NATIONALE D'IDENTITE

المملكة المغربية  
البطاقة الوطنية للتعريف

MOHAMED

BENSOUNA

Né le

01.01.1940

à SIDI LAMINE KHENIFRA

Valable jusqu'au

20.07.2022

المدير العام للأمن الوطني

بوشعيب ارميل

محمد

بنسونة

مرداد بتاريخ

ب سيدي لامين خنيفرة

صالحة الى غاية



M  
B

B437469

MM



N° B437469 رقم

Valable jusqu'au 20.07.2022 صالحة الى غاية

ابن المكي بن احمد  
و الزاهية بنت الميلودي

Fils de MEKKI ben AHMED  
et de ZAHIA bent EL MILOUDI

العنوان تجزئة التضامن رقم 05 عمارة 75 الالة البيضاء

Adresse LOT ATTADAMOUNE NR 05 IMM 75 OULFA CASA

N° état civil

1/1951

رقم الحالة المدنية

Sexe

M

الجنس





الخطوط الملكية المغربية  
**royal air maroc**

**CARTE DE RETRAITE**

**BENSOUNA  
MOHAMED**

Matricule: 0000483



Conjoint(s):  
ZERRIFI KHADIJA

Cette carte est la propriété de Royal Air Maroc. Elle est strictement personnelle et non cessible. Toute utilisation abusive est passible de sanctions disciplinaires

06372

