

Tel : 0707773098

ML: 7340

Rabat, le 06/07/21

Docteur

SALAH BARRY

Sexe : M IPP:1457787 H210109895
Entrée : 06/07/2021 Nais : 15/03/1958
Chambre : 3129A Age : 63
Service : CARDIOLOGIE

78237

- 63ans, Talapique chronique

- SCA ST- à Troponine 4

→ 1 Coronaropathie
x 2 athérosclérose
4 Dilatation chronique 4
2 stents actifs

Dr. MOULINE Mohammed Nabil
Spécialiste en Cardiologie et Maladies Vasculaires
N°10109895
Hôpital Cheikh Zaid

NOTE CONFIDENTIELLE DU MEDECIN TRAITANT

1) - Date de la constatation de l'état du malade :
.....

2) Renseignements cliniques sommaires :

- 63ans , Tahagique chronique
- SCA ST @ à l'origine ⊕

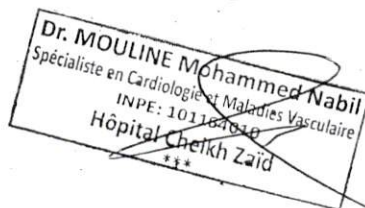
3) Traitement envisagé correspondant à la cotation indiqué sur le bulletin d'information ou à la demande d'entente préalable (si possible, nombre des actes en séries) :

- Coronarographie
- revascularisation percutanée
- Dilatation Coronaire ⊕ 2 Stents actifs

4) Durée prévisible du traitement :
.....
.....

A Le 06/07/2021

Signature





Compte Rendu

IPP : 1457787 ID_Dossier : H210109895
Patient : SALAH BARRY PEC : PAYANT09
Date Entrée : 06/07/2021 Date Sortie :

CORONAROGRAPHIE

- R.C :

Syndrome coronaire aigu ST (-) à troponine positive.

- Technique :

- Ponction de l'artère radiale droite par méthode de Seldinger. Désilet 5 F.
- Dose reçue de rayons 149 mGy.

- Résultat :

- Tronc coronaire gauche normal.
- L'IVA est une artère de bon calibre, infiltrée par un athérome modéré calcifié diffus sans lésion significative.
- Les artères diagonales sont grêles.
- L'artère circonflexe est moyennement développée, athéromateuse, donne naissance à une belle marginale.
- Coronaire droite bien opacifiée dominante, présente une sténose serrée courte du 2ème segment suivie d'une autre lésion longue très serrée au 3ème segment avec une distalité correcte.

- Conclusion :

- Double lésion serrée de la coronaire droite.
- Athérome modéré calcifié diffus du réseau gauche.

DR MOULINE MOHAMMED NABIL

Dr. MOULINE Nabil

Spécialiste en Cardiologie

Hôpital Cheikh Zaïd

Dr. MOULINE Mohammed Nabil

Spécialiste en Cardiologie

INPE: 11164010

Hôpital Cheikh Zaïd



Compte Rendu

IPP :	1457787	ID_Dossier :	H210109895
Patient :	SALAH BARRY	PEC :	PAYANT09
Date Entrée :	06/07/2021	Date Sortie :	

DILATATION CORONAIRE + 2 STENT ACTIF + POSE

- R.C :

Syndrome coronaire aigu ST (-) à troponine positive en rapport avec une double sténose serrée de la coronaire droite.

- Technique :

- Ponction de l'artère fémorale droite par méthode de Seldinger désilet 6 F.
- **Matériel :**
- Cathéter guide JR 4.0 6F.
- Guide Asahi Blue 0.014.
- Ballon Accuforce 2.5mm x 15mm.
- Stent Xience Alpine 3.5mm x 23 mm.
- Stent Xience Alpine 3.5mm x 12 mm.
-
- Dose reçue de rayons 356 mGy.

- Résultat :

- On intube l'ostium de l'artère coronaire droite par une sonde porteuse JR 4.0. A travers cette sonde, nous introduisons un guide Asahi Blue 0014 qu'on positionne au niveau de la distalité de l'artère.
- Après pré-dilatation par ballon des deux sténoses, deux stents actifs sont mis en place avec succès.



Compte Rendu

IPP : 1457787

ID_Dossier : H210109895

Patient : SALAH BARRY

PEC : PAYANT09

Date Entrée : 06/07/2021

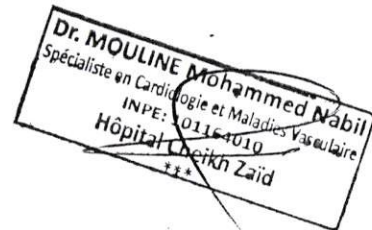Date Sortie :

- Conclusion :

- Bon résultat immédiat de dilatation des deux sténoses de la coronaire droite suivie de la mise en place de deux stents actifs.

DR MOULINE MOHAMMED NABIL

Dr. MOULINE Nabil
Spécialiste en Cardiologie
Hôpital Cheikh Zaïd



Annule et Remplace

Royaume du Maroc
Hôpital Cheikh Zaïd
Hôpital Universitaire International



المملكة المغربية
مستشفى الشيخ زايد
مستشفى جامعي دولي

Demande de prise en charge

Rabat, 13 juillet 2021 15:36:09

Référence : 2 769 738

Service demandeur : PROGRAMME


Type de demande : HOSPITALISATION

A l'aimable attention du service des prises en charge de MUPRAS-RAM

Nous avons l'honneur de vous demander de bien vouloir accéder à notre demande de PEC concernant :

Adhérent		Bénéficiaire				
Nom et prénom	: SALAH BARRY	Nom et prénom	: SALAH BARRY			
IPP	: 1 457 787	IPP	: 1 457 787			
N° C.I.N	:	N° C.I.N	:			
Téléphone	: 0661702355	Téléphone	: 0661702355			
		Date de naissance	: 15/03/1958			

Traitement envisagé						
Code	Traitement	Lettre	Cotation	Qte	Prix u.	Total
SÉJOUR						
902	SEJOUR REANIMATION			2,00	1 800,00	3 600,00
				Total : 3 600,00		
ACTES						
178	CONSULTATION (HOSP)			6,00	200,00	1 200,00
1584	CONSULTATION CARD.+ ECG (URG)			1,00	300,00	300,00
179	CONSULTATION GARDE (URG)			2,00	250,00	500,00
190	CORONAROGRAPHIE			1,00	7 500,00	7 500,00
1134	DILATATION CORONAIRE + 2 STENT ACTIF + POSE			1,00	79 000,00	79 000,00
884	SEDATION			1,00	600,00	600,00
1058	SURVEILLANCE			2,00	750,00	1 500,00
				Total : 90 600,00		
ACTES DE BIOLOGIE MÉDICALE						
Forfait	ACTES DE BIOLOGIE MÉDICALE			1,00	6 122,50	6 122,50
				Total : 6 122,50		
IMAGERIE MÉDICALE						
47	ANGIO-SCANNER UNE REGION			1,00	2 800,00	2 800,00
1072	ECHODOPPLER CARDIAQUE			1,00	800,00	800,00
969	TDM DEUX REGIONS			1,00	1 500,00	1 500,00
				Total : 5 100,00		
PHARMACIE						
PHAR	PHARMACIE			1,00	4 611,24	4 611,24
				Total : 4 611,24		





Arrêté le présent devis à la somme de cent dix mille
trente-trois et 74 / 100

Montant total : 110 033,74

Les montants affichés sur ce devis sont en MAD (Dirhams marocains)

Info Clinique :

ANNULE ET REMPLACE

Médecin Traitant :


N.B:

Le montant total de la présente demande de prise en charge est estimatif et n'a aucun caractère définitif.

Il est établi sur une base prévisionnelle à la demande du corps médical.

Le devis ne comporte pas les soins supplémentaires qui peuvent être dus à des évolutions imprévues.

Signature et cachet de l'Hopital





SERVICE MEDICAL DE CARDIOLOGIE
EXPLORATION FONCTIONNELLE
POSTES 3152 - 3148

ECHOGRAPHIE TRANS-THORACIQUE

INFORMATIONS PATIENT

Nom **barri** Prénom **salah**
Date de l'Examen : **05/07/2021**

RESULTAT

MESURES : (Mode TM et Bid) :

Diamètre télédiastolique du ventricule droit	20mm
Diamètre télédiastolique du ventricule gauche	46mm
Diamètre téléstolique du ventricule gauche	29mm
Diamètre télédiastolique du septum interventriculaire	13mm
Diamètre télédiastolique de la paroi postérieure	13mm
Diamètre télédiastolique de l'OG	34mm
Diamètre télédiastolique de l'AO initiale	28mm

FONCTION DU VENTRICULE GAUCHE

Normal FE 62%

VENTRICULE DROIT

NON Dilatée

VEINE CAVE INFÉRIEURE NON dilatée COMPLIANTE

ETUDE VALVULAIRE :

VALVE MITRALE IM minime

VALVE AORTIQUE : normal

شارع علال الفاسي - مدينة العرفان - حي الرياض - 10000 الرباط / الهاتف : 68.68.68
(212.37) 68.38.48 الفاكس :
Avenue Allal El Fassi, Madinat Al Irfane, Hay Riad, 10000
Rabat, Tél : (212.37) 68.68.68, Fax : (212.37) 68.38.48
E-mail: Hcz@hcz.ma



PERICARDE : petit décollement péricardique

CONCLUSION :

Ventricule gauche hypertrophiée de taille et

fonction systolique normal FE 62%

pression de remplissage normal

Cavités droites NON dilatée

➤ Dr haoufazi

Dr. Noujoud Haoufazi
Spécialiste des Maladies
du Cœur et des Vaisseaux
GSM: 06.61.40.35.91



IPP : 1 457 787
Origine : Hospitalisé
Prélèvement du : 06/07/2021 10:34:02
Numero de dossier : H210109895

Référence: 210701276 RDV: 3 088 593
SALAH BARRY
Sexe: MASCULIN Né(e) le: 15/03/1958
Prescripteur: ABABOU ADIL

HEMATOLOGIE

HÉMOSTASE

Analyses	Résultats	Unités	Valeurs de Référence	Résultat antérieur
----------	-----------	--------	----------------------	--------------------

D - Dimère: 1066 ng/ml (-0 - 500)

Pr BENOUDA Amina
Spécialiste en Biologie Médicale
Hôpital Cheikh Zaïd
