



مركز الأنتولوجيا الشفاء

Centre D'Oncologie Achifaa



Angle Rues Lahsen El Arjoun et Lavoisier ( face Hôpital 20 Août ) - Casablanca - Maroc  
Tél.: 05 22 85 80 83/84/85 - Fax : 05 22 85 80 86 - Email : contact@oncologie-achifaa.ma

md 1574

Casablanca le :

## DEVIS

210719164027NJ

N° 210719164556NJ

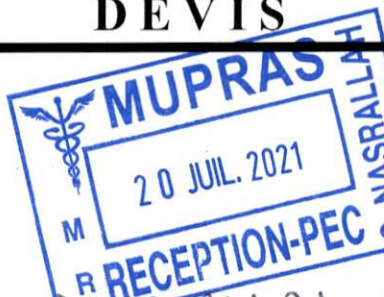19/07/2021

NJO ONCO

Nom patient : JIED AICHA

Prise en charge : MUPRAS

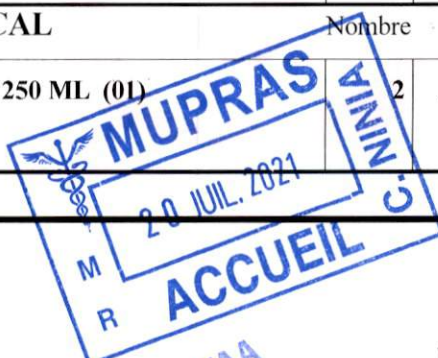
Traitements CHIMIOThERAPIE  
Chimiothérapie



premier 26/07/2021  
1 cure = ( J1 - J2 - J15 - J16 )

CLINIQUE ACHIFAA  
Rue Lahsen El Arjoun et Lavoisier  
Tél: 05 22 85 80 83/84/85 - Casablanca  
Facturation

PRESTATIONS		Nombre	Lettre Clé	Prix Unitaire	Montant
FORFAIT DE CHIMIOThERAPIE		4		1 000,00	4 000,00
				<b>Sous-Total</b>	<b>4 000,00</b>
MEDICAMENTS		Nombre	Lettre Clé	Prix Unitaire	Montant
ONSET 8MG CPS COMPRIM (10)		1	.	214,00	214,00
METHYLPREDNISOLONE 120 mg(20)		1	.	700,00	700,00
ONDANSETRON GT (5)* 8mg INJECTA (05)		1	.	400,00	400,00
GRANOCYTE 34000 UI INJECTA (05)		2	.	2 881,00	5 762,00
FOLINATE CALC AG 100mg INJECTA (01)		14	9388	67,20	940,80
IRINOTECAN SUN 100mg INJECTA (01)		6	9572	819,00	4 914,00
PHARMAURACIL 250mg INJECTA (01)		48	9260	16,90	811,20
YPEVA 100mg INJECTA (01)		8	9689	2 582,00	20 656,00
XYLATIN 100mg INJECTA (01)		2	9315	1 615,00	3 230,00
XYLATIN 50mg INJECTA (01)		2	9316	812,00	1 624,00
OEDES 40MG INJ INJECTA (05)		1	.	249,00	249,00
				<b>Sous-Total</b>	<b>39 501,00</b>
CONSOMMABLE MEDICAL		Nombre	Lettre Clé	Prix Unitaire	Montant
POMPE A DIFFUSION 7 J 250 ML (01)		2	.	400,00	800,00
				<b>Sous-Total</b>	<b>800,00</b>



Total devis

44 301,00

Part Patient

0,00

Part Organisme

44 301,00

CLINIQUE ACHIFAA  
Rue Lahsen El Arjoun et Lavoisier  
Tél: 05 22 85 80 83/84/85 - Casablanca  
Facturation



# مرکز الأنتولوجيا الشفاء

## Centre D'Oncologie Achifaa



Angle Rues Lahsen El Arjoun et Lavoisier ( face Hôpital 20 Août ) - Casablanca - Maroc  
Tél.: 05 22 85 80 83/84/85 - Fax : 05 22 85 80 86 - Email : contact@oncologie-achifaa.ma

Casablanca le : .....

## PROTOCOLE DE CHIMIOOTHERAPIE

Mon Cher Confère ,

Je vous prie de bien vouloir trouver , ci-joint, les renseignements cliniques concernant:

**JIED AICHA**

INDICATION DE PATHOLOGIE : **CANCER DU COLON**

Produits injectés :

MEDICAMENTS	QTE	OBSERVATION
METHYLPREDNISOLONE 120 MG INJECTA (20)	1	
ONDANSTRON 8MG/4ML INJECTA (01)	1	
TIMEZOL 40 MG INJ	2	
GRANOCYTE 34 MUI INJECTA (05)	2	
YPEVA 100MG INJECT (01)	8	
FOLINATE DE CA 100 MG INJECTA (01)	14	
XYLATIN 100 MG INJECTA (01)	2	
XYLATIN 50 MG INJECTA (01)	2	
IRINOTECAN SUN 100 MG /5 INJECTA (01)	6	
Premauracil 25mg InjctA	48	

Nombre de séances prévues :

jour(s)/cure

J<sub>1</sub> - J<sub>2</sub> - J<sub>15</sub> - J<sub>16</sub>

Modalités de la mise en oeuvre :

prévue le 26/07/2021

Date le : 19/07/2021 à 11:51:31

Dr. KHALFAOUI Ilham  
Oncologue Radiothérapeute  
INPE : 091262626  
Centre d'Oncologie Achifaa

CLINIQUE ACHIFAA  
Rue Lahcen El Arjoun et Lavoisier  
Tél : 05 22 85 92 20 - Casablanca  
Facturation





# مركز الأنتولوجيا الشفاء

## Centre D'Oncologie Achifaa



Angle Rues Lahsen El Arjounet et Lavoisier ( face Hôpital 20 Août ) - Casablanca - Maroc  
Tél.: 05 22 85 80 83/84/85 - Fax : 05 22 85 80 86 - Email : contact@oncologie-achifaa.ma

Casablanca le :  
Monsieur Le Médecin Conseil  
MUPRAS  
CASABLANCA

Objet : Demande de prise en charge.

Cher Confrère.

Je vous prie de bien vouloir trouver ci-joint les renseignements cliniques concernant :

### JIED AICHA

Ayant droit à La couverture médicale par l'organisme dont vous assurez le conseil , je vous solliciter pour les démarches administratives et pour l'attribution d'une prise en charge.

Avec mes remerciements , veuillez croire , cher confrère , à mes considérations les meilleurs.

**Traitement**  
**proposé :**      **Chimiothérapie**  
   **en ambulatoire**

**Renseignement**  
**clinique :**      **CANCER DU COLON**

**Mutuelle :**      **MUPRAS**

Dés modifications du traitement pourraient survenir en fonction des évaluations  
et de l'évolution de la malade.

CASABLANCA LE , 19/07/2021 à 11:51:10

Dr. KHALFAOUI Ilham  
Oncologue Radiothérapeute  
INPE : 09/262626  
Centre d'Oncologie Achifaa

CLINIQUE ACHIFAA  
Rue Lahcen El Arjounet et Lavoisier  
Tél : 05 22 85 80 83-84-85  
Facturation



Casablanca le : .....

Casablanca : le 19 / 07 / 2021

Compte rendu médical

Je soussignée , Dr KHALFAOUI Ilham , certifie que **Mme JIED AICHA** est suivie à Oncologie Achifaa de Casablanca pour un cancer du colon droit très localement avancé associé à des nodules de carcinose péritonéale et des métastases ganglionnaires .

Il s'agit d'un adénocarcinome bien différencié infiltrant du caecum , non résécable d'emblée

Une chimiothérapie première ligne est indiquée chez la patiente selon le **protocole FOLFIRINOX+Bévacizumab**.

Je reste à votre disposition pour toute information supplémentaire.

Dr KHALFAOUI Ilham

Oncologue Radiothérapeute

Dr. KHALFAOUI Ilham  
Oncologue Radiothérapeute  
INPE : 091262626  
Centre d'Oncologie Achifaa



LABORATOIRE D'ANALYSES D'ANATOMIE ET CYTOLOGIE  
PATHOLOGIQUES  
20 Aout



Docteur Nezha RAQUI

Médecin Anatomo-Pathologiste  
Diplômée de la Faculté de Médecine de Paris  
Ancienne Attachée des Hôpitaux de France

NOM ET PRENOM : JIED AICHA  
DATE DU PRELEVEMENT : 02/07/2021  
DATE DU RESULTAT : 05/07/2021  
RC : 1961.

REF : 1C2610

PRES : Dr .MANSOURI

**COMPTE RENDU D'EXAMEN**

**I) BIOPSIE DUODENALE : ASPECT NORMAL :**

L'examen histologique de ces fragments montre une muqueuse duodenale dont les villosités sont de longueur normale. Le chorion est oedemateux, et contient un infiltrat inflammatoire, modéré, diffus, et polymorphe.

Il existe 30% des LIE.

Il n'a pas été vu d'agent pathogene .

**II) BIOPSIE GASTRIQUE : ERYTHEME :**

L'examen histologique de ces fragments montre une muqueuse antro-fundique d'aspect inflammatoire. Les cryptes sont allongées, et sinneuses.

Le chorion contient un infiltrat inflammatoire dense, diffus, nodulaire, et polymorphe. Il est fait de lymphocytes, de plasmocytes, et de polynucleaires. Il s'étend entre les glandes qui sont de volume normal.

Il existe de nombreux amas d'helicobacter pylori, en surface .

**III) BIOPSIE D'UNE TUMEUR DU CAECUM :**

L'examen histologique de la totalité de ces multiples fragments, montre une prolifération carcinomateuse faite de cellules cylindriques pourvues d'un noyau gros, arrondi, ou irrégulier, d'une chromatine fine, d'un parfois d'un nucleole, et d'un cytoplasme eosinophile. Ces cellules sont agencées en tubes, et en structures villeuses, ou cribriforme.

Le stroma est oedemateux, et inflammatoire. Cette prolifération infiltre le chorion, ulcérée en surfacen et recouverte par un exsudat fibrinoleucocytaire .

**IV) BIOPSIE COLIQUE D'UNE ZONE INFLAMMATOIRE, OU INFITREE :**

Examen histologique de la totalité de ces fragments biopsiques, montre un aspect hyperplasique, glandulaire, et diffus de la muqueuse colique. Le chorion est oedemateux, et modérément inflammatoire.

**LABORATOIRE D'ANALYSES D'ANATOMIE ET CYTOLOGIE  
PATHOLOGIQUES**  
**20 Aout**



**Docteur Nezha RAQUI**

Médecin Anatomo-Pathologiste  
Diplômée de la Faculté de Médecine de Paris  
Ancienne Attachée des Hôpitaux de France


**JIED AICHA**

**REF :1C2610**

**CONCLUSION :**

- I) DUODENITE MODEREE.
  - ABSENCE D'ATROPHIE VILLOSITAIRE, OU D'AGENT PATHOGENE.
- II) GASTRITE CHRONIQUE, INTERSTITIELLE, ET ACTIVE, ANTRO-FUNDIQUE.
  - PRESENCE DE NOMBREUX AMAS D'HELICOBACTER PYLORI (+++).
  - ABSENCE DE SIGNE HISTOLOGIQUE DE MALIGNITE.
- III) ADENOCARCINOME BIEN DIFFERENCIE, ULCERE, ET INFILTRANT, DU CAECUM.
- IV) ASPECT INFLAMMATOIRE AVEC HYPERPLASIE GLANDULAIRE DIFFUSE, ET REACTIONNELLE, SANS SIGNE DE MALIGNITE.

Dr : N. RAQUI







# مركز الفحص بالأشعة الحزام الكبير CENTRE DE RADIOLOGIE LA GRANDE CEINTURE

Radiologie Numérique - Opacifications - Echographie - Echodoppler - Mammographie  
Panoramique Dentaire - Ostéodensitométrie - Scanner - IRM

**Dr. ZNIBER Kamar**

*Casablanca, le 13/07/2021*

Css

Patient : **JIED AICHA** Age : **60ans**

Médecin Traitant : **DR MANSOURI MOUNA**

## **TDM THORACO-ABDOMINO-PELVIENNE**

**Indication :** bilan d'extension d'un ADK du coecum.

**Technique :** Acquisition spiralee millimétrique en mode multibarrette sans et avec injection de PDC, avec reconstructions multiplanaires.

### **Résultats :**

#### **A l'étage thoracique :**

- Absence de nodules ou de masse parenchymateuse d'allure suspecte.
- Absence de surdensité en verre dépoli.
- Absence d'épanchement ou d'épaississement pleuro péri cardiaque.
- Absence d'adénopathie médiastinale de taille significative.
- Bonne opacification des vaisseaux médiastinaux.
- Absence d'anomalie d'allure suspecte du cadre osseux.

#### **A l'étage abdomino pelvien :**

- Présence au niveau du colon ascendant d'un volumineux processus tumoral bourgeonnant, de contours irréguliers, dense, hétérogène, se rehaussant après injection de PDC, mesurant approximativement 79 x 82,3 x 58,3 mm (hauteur x largeur x épaisseur).
- **Sur le plan topographique :**
  - Il est situé approximativement à 38,6 mm de la jonction iléo-caecale.
  - Il atteint l'angle colique droit.
  - Il arrive au contact du collet vésiculaire sans liseré graisseux de séparation.
  - Il arrive au contact de la face inférieure du segment V hépatique, sans liseré graisseux de séparation.
  - Il envahit le 2<sup>ème</sup> duodénum, le genus inférieur et supérieur ainsi que le bulbe duodénal avec individualisation d'un bourgeon tumoral endoluminal, mesurant approximativement 37 x 16 mm.
- Il s'y associe une importante infiltration de la graisse péritonéale péri lésionnelle siège de multiples nodules dont le plus volumineux est de contours irréguliers mesurant 24 x 17 mm.
- Présence de quelques adénopathies mésentériques inférieures dont la plus volumineuse mesure 10 mm de diamètre.

Lot. 341 Lotissement Al Mouahidine, Bd la Grande ceinture Hy Mohammadi -

A côté de Clinique Al mouahidine - Casablanca - Tél : 05 22 66 31 33 - Gsm : 06 61 39 99 01 - 06 62 13 70 10

Email : radiologieggrandceinture 447@gmail.com - INP: 091042754 - ICE: 001731220000002





# مرکز الفحص بالأشعة الحزام الكبير CENTRE DE RADIOLOGIE LA GRANDE CEINTURE

Radiologie Numérique - Opacifications - Echographie - Echodoppler - Mammographie  
Panoramique Dentaire - Ostéodensitométrie - Scanner - IRM

**Dr. ZNIBER Kamar**

- Absence d'épaississement pariétal digestif par ailleurs.
- Foie stéatosique, de taille normale, de contours réguliers, sans lésion focale décelable et sans prise de contraste anormale.
- Absence de dilatation des voies biliaires intra ou extra hépatiques.
- Respect du tronc porte et des vaisseaux mésentériques.
- Pancréas paraît de volume normal, de densité homogène, préservant ses lobulations physiologiques, sans syndrome de masse ni de prise de contraste anormale visible.
- Rate de taille normale, homogène.
- Reins de taille normale, de contours réguliers, sans dilatation visible des cavités rénales, et sans lithiase décelable en leur sein.
- Présence d'un microkyste cortical médiorénal droit simple mesurant 12,7 x 9,7 mm.
- Absence d'épanchement intra péritonéal.
- Vessie homogène à paroi fine.
- Utérus d'aspect normal.
- Absence de masse pelvienne.
- Absence d'anomalie d'allure suspecte du cadre osseux.

**Au total :**

- Processus tumoral malin du colon ascendant localement avancé, associé à des nodules de carcinose péritonéale et à adénopathies péri-lésionnelles.
- Absence de lésion d'allure secondaire à l'étage thoracique ou hépatique.

*Merci de votre confiance.*  
**Signé : DR ZNIBER**  
Lot 341 Lotissement Al Mouahidine  
Bd La Grande Ceinture Pref. D'arrondissement  
Hay Mohammadi - Casablanca  
Tél : 0611 97 42 89 / 0615 58 97 59