

Casablanca, le 03/08/2022

125031

Nom : MR BENCHEKROUNE MOHAMMED

Echographie des pieds

Indication : 77A, ATCD de chirurgie lombaire en 2020, diabète et HTA traités, douleurs des avant pieds prédominant à droite avec hallux valgus bilatéral prédominant à droite et des pieds creux.

L'exploration échographique des pieds met en évidence :

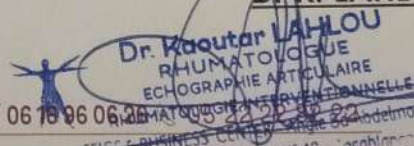
- Pas d'arthrite des articulations des orteils : métatarsophalangienne (MTP), et interphalangiennes (IP).
- Présence de signes d'arthropathie des 1^{ère} MTP avec irrégularités corticales osseuses prédominant à droite.
- Intégrité des articulations de l'avant pied des 2 côtés.
- Pas de signes en faveur de Nevrome de Morton ou de bursite intermétatarsienne.
- Présence d'un aspect de tendinopathie des fléchisseurs du 3^{ème} orteil ; il existe une calcification de 6 mm de grand axe superficielle en dehors de la gaine synoviale.
- Intégrité du tendon tibial antérieur et des tendons extenseurs des orteils des 2 côtés.
- Intégrité du tendon tibial postérieur et des fléchisseurs des orteils des 2 côtés.
- Pas d'anomalies associées.

Au total :

Echographie des pieds compatible avec des arthropathies des MTP avec hallus valgus associées à une tendinopathie des fléchisseurs du 3^{ème} orteil et calcification en regard.

confraternellement

Dr K. LAHLOU


Dr. Kaoutar LAHLOU
RHUMATOLOGUE
ECHOGRAPHIE ARTICULAIRE
RHUMATOLOGIE INTERVENTIONNELLE

✉ lahloukaoutar@yahoo.fr ☎ 06 42 67 56 60 / 06 79 96 06 26

© CAPITAL OFFICE & BUSINESS CENTER - Angle Bd Abdelmoumen et rue Arrachti (Station de Tram Wafasaf),

2^{ème} étage, Escalier 2, N° 42 • Casablanca

Taxe Professionnelle : 36300094 - IF: 40120017 - CNSS : 8594807 - ICE : 001688654000028